Институт этнологии и антропологии
им. Н.Н. Миклухо-Маклая РАН

RjPA Russian Journal of Physical Anthropology

РОССИЙСКИЙ ЖУРНАЛ ФИЗИЧЕСКОЙ АНТРОПОЛОГИИ

№2 2022

МОСКВА
2022

Учредитель Федеральное государственное бюджетное учреждение науки
Институт этнологии и антропологии РАН

Зарегистрировано Федеральной службой по надзору в сфере связи,
информационных технологий и массовых коммуникаций; серия
Рег.№ Эл № ФС77-82269 от 3.12 2021 г

Редакционная коллегия:
Васильев С. В. (*гл. редактор*), Веселовская Е. В. (*зам.гл. редактора*), Фризен С. Ю. (*зам.гл. редактора*), Емельянчик О. А., Боруцкая С. Б., Рыкун М. П., Дзини С. (*редактор англ. версии*), Стенсфилд Е., Хохлов Н.В. (дизайн, верстка)

Редакционный совет:
Функ Д. А. , Бужилова А. П., Деметр Ф. (*Франция*), Пинхаси Р. (*Австрия*), Краузе-Киора Б. (*ФРГ*), Спицына Н. Х., Година Е. З., Багашев А. Н., Марфина О. В. (*Белоруссия*), Вебер А. (*Канада*), Печенкина Е. (*США*), Крийска А. (*Эстония*)

Адрес редакции:
119334, Москва, Ленинский проспект, 32-А
Институт этнологии и антропологии РАН

Контакты:
Тел: +7 (495) 125-62-52
Тел: +7 (495) 954-93-63
E-mail: vasbor1@yandex.ru

ISSN: 2782-5000
DOI: 10.33876/2782-5000/2022-2-2

© Институт этнологии и антропологии РАН
© Журнал «Российский журнал физической антропологии»

СОДЕРЖАНИЕ

ВОССТАНОВЛЕНИЕ ОБЛИКА ПАВШИХ ВОИНОВ «ВОЛХОВСКОГО ФРОНТА» 5
Е.В. Веселовская, Д.В. Веселкова, А.М. Юдина, Е.А. Крыков

СЛУЧАЙ ИДЕНТИФИКАЦИИ ОСТАНКОВ СОЛДАТА, ПОГИБШЕГО В ВЕЛИКОЙ ОТЕЧЕСТВЕННОЙ ВОЙНЕ 47
Е.В. Веселовская, Д.В. Веселкова

КРАНИОЛОГИЧЕСКИЕ МАТЕРИАЛЫ НЕКРОПОЛЯ ДЕРБЕНТСКОГО ГАРНИЗОНА НИЗОВОГО КОРПУСА (1722–1735) 65
С.Ю. Фризен, А.П. Пестряков, А.И. Таймазов, О.М. Григорьева

ПРЕДНАМЕРЕННЫЕ ПОВРЕЖДЕНИЯ ПОСТКРАНИАЛЬНЫХ СКЕЛЕТОВ У НОСИТЕЛЕЙ КАМЕНСКОЙ КУЛЬТУРЫ ВЕРХНЕГО ПРИОБЬЯ (ПОСТАНОВКА ПРОБЛЕМЫ) 79
М.П. Рыкун

МЕТОДИЧЕСКИЕ ВОПРОСЫ ИДЕНТИФИКАЦИИ ПОЛА НЕПОЛОВОЗРЕЛЫХ ИНДИВИДОВ НА ПРИМЕРЕ РАННЕСРЕДНЕВЕКОВОЙ ОСТЕОЛОГИЧЕСКОЙ ВЫБОРКИ МАМИСОНДОН (СЕВЕРНАЯ ОСЕТИЯ) 96
Д.С. Ходырева, Н.Я. Березина, Н.Н. Гончарова

КОМПЛЕКСНАЯ ХАРАКТЕРИСТИКА АНТРОПОЛОГИЧЕСКИХ МАТЕРИАЛОВ ИЗ АЛОВСКИХ КУРГАННЫХ ГРУПП (БРОНЗОВЫЙ ВЕК) 114
О. А. Калмина, Д. С. Иконников, Р. Е. Головин, О.О. Калмин

ПРАВИЛА ОФОРМЛЕНИЯ РУКОПИСЕЙ 145

СОДЕРЖАНИЕ

FACIAL RECONSTRUCTION OF THE DEAD SOLDIERS OF THE «VOLKHOV FRONT» 5
E.V. Veselovskaya, D.V. Veselkova, A.M. Yudina, E.A. Krykov

IDENTIFICATION OF THE REMAINS OF A SOLDIER WHO DIED IN THE GREAT PATRIOTIC WAR 47
E.V. Veselovskaya, D.V. Veselkova

CRANIOLOGICAL MATERIALS FROM THE NECROPOLIS OF THEDERBENT GARRISON OF THE NIZOVYJ KORPUS (1722–1735) 65
S.Yu. Frizen, A.P. Pestryakov, A.I. Tajmazov, O.M. Grigor'eva

INTENTIONAL DAMAGES OF POSTCRANIAL SKELETONS OF KAMENSKOYE CULTURE CARRIERS IN THE UPPER-OB' REGION (PROBLEM STATEMENT) 79
M.P. Rykun

METHODOLOGICAL ISSUES OF GENDER IDENTIFICATION IN SEXUAL IMMATURE INDIVIDUALS ON THE EXAMPLE OF THE EARLY MEDIEVAL OSTEOLOGICAL SAMPLE FROM MAMISONDON (NORTH OSETIYA) 96
D.S. Khodyreva, N.YA. Berezina, N.N. Goncharova

THE COMPLEX CHARACTERISTIC OF THE ANTHROPOLOGICAL MATERIALS FROM THE ALOVSKAYA KURGAN GROUPS(BRONZE AGE) 114
O.A. Kalmina, D.S. Ikonnikov, R.E. Golovin, O.O. Kalmin

REQUIREMENTS TO THE ARTICLES 145

DOI: 10.33876/2782-5000/2022-2-2/5-46

ВОССТАНОВЛЕНИЕ ОБЛИКА ПАВШИХ ВОИНОВ «ВОЛХОВСКОГО ФРОНТА»*

Е.В. Веселовская [1,3], Д.В. Веселкова [2], А.М. Юдина [2], Е.А. Крыков [3]

[1] – Институт этнологии и антропологии РАН (ИЭА РАН)

[2] – Институт археологии РАН (ИА РАН)

[3] – Российский государственный гуманитарный университет (РГГУ)

75-летию Великой победы посвящается

Наступает минута прощания,
Ты глядишь мне тревожно в глаза,
И ловлю я родное дыхание,
А вдали уже дышит гроза.

Дрогнул воздух туманный и синий,
И тревога коснулась висков,
И зовет нас на подвиг Россия,
Веет ветром от шага полков.

Прощай, отчий край,
Ты нас вспоминай,
Прощай, милый взгляд,
Не все из нас придут назад.

(Прощание славянки, В. Лазарев)

РЕЗЮМЕ

Проводили краниологическое и остеологическое исследование останков 14 воинов Великой Отечественной войны, погибших на Волховском фронте (Ленинградская область). Рассчитывали рост и оценивали тип телосложения. По программе «Алгоритм внешности» получали прижизненные размеры головы, в статье приведено описание индивидуальных особенностей внешнего облика по программе Словесный портрет. По 13 индивидам выполнены контурные и графические портреты-реконструкции.

Каждый исследованный представлен в контексте особенностей захоронения с описанием травм и возможных причин гибели.

КЛЮЧЕВЫЕ СЛОВА:

антропологическая реконструкция внешности; павшие воины ВОВ; остеология, краниометрия

ВВЕДЕНИЕ

В Лаборатории антропологической реконструкции (ЛАР) Центра физической антропологии ИЭА РАН к 75-летию победы в Великой Отечественной Войне в рамках проекта НИР «Восстановление облика павших воинов» проведено остеологическое исследование и научная реконструкция внешности воинов, погибших с сентября 1941 по январь 1944 г. на Волховском фронте. Были задействованы материалы военно-исторической экспедиции «Волховский фронт. Апраксин» 2019 г. на территории Кировского р-на Ленинградской области возле п. Апраксин близ урочища Вороново. Участницами экспедиции Д.В. Веселковой и А.М. Юдиной летом 2019 года были проведены антропологические исследования останков 14 воинов и выполнена антропологическая съемка черепов[1].

Участники проекта: научные сотрудники ИЭА РАН, сотрудники ИА РАН (Веселкова Д.В., Юдина А.М.), студенты Учебно-научного центра Социальной антропологии РГГУ (Анненкова Д.Д., Крыков Е.А., Пеленицына Ю.В.), волонтеры (Алехина О.И., Валеева О.Г., Просикова Е.А.). Руководитель: Веселовская Е.В.

Целью проекта было представление максимально полной информации о физическом облике эксгумированных воинов с широким освещением в средствах массовой информации. Кроме несомненного патриотического значения этой работы мы также не исключаем возможности опознания погибших и последующей идентификации.

По остеологическим материалам восстанавливали рост и тип телосложения погибших (Trotter, Gleser, 1952, 1958; Алексеев, 1966; Звягин, Григорьева, 2001), проводили стандартное краниологическое измерение и описание (Алексеев, Дебец, 1960). На основе черепов выполняли контурные

*1 Участие в экспедиции проходило в рамках НИР Лаборатории контекстуальной антропологи ИА РАН на 2020 год АААА-А19-119011890114-2 «Информационные системы в изучении образа жизни древних и Средневековых социумов». Работа по восстановлению облика и написанию статьи выполнена в соответствии с планом НИР ИЭА РАН

(фас и профиль) и графические (фас и профиль) реконструкции. Рассчитаны прижизненные размеры головы, проведено восстановление описательных признаков внешности с фиксацией особых примет, если таковые имелись. По каждому воину приведено краткое описание контекста захоронения (возможные причины смерти, сопровождающие захоронения предметы, найденные медальоны).

МАТЕРИАЛЫ И МЕТОДЫ

С 10 по 24 августа 2019 года на местах боев Великой Отечественной войны на территории Кировского района Ленинградской области близ урочища Вороново проходила крупнейшая в России военно-историческая экспедиция «Волховский фронт. Апраксин». В экспедиции приняли участие более 650 человек, поисковики из Белоруссии, Казахстана, Киргизии, Латвии, Литвы, Молдовы, Украины, 25 регионов Российской федерации, а также военнослужащие отдельного 90-го специального поискового батальона МО РФ. Руководитель экспедиции Е.М. Цунаева. Поисковые работы проводили на рубежах обороны Ленинграда. Здесь остались сотни неучтенных братских и одиночных могил, десятки полковых и дивизионных кладбищ. Вся территория испещрена воронками, окопами, блиндажами. По разным оценкам в боях с сентября 1941 года по январь 1944 г. тут погибли 27-29 тысяч советских солдат.

В таблице 1 представлены краткие справочные данные о четырнадцати поднятых захоронениях. В двух случаях с погребенными были обнаружены медальоны. Из-за разной степени сохранности костяков остеологические исследования были проведены для 13 индивидов, краниологические с последующим восстановлением облика также для 13.

Реконструкция длины тела и предполагаемого типа телосложения была произведена для всех исследованных за исключением индивида № 13-1.2, т.к. в этом случае длинные кости посткраниального скелета были фрагментированы и не подлежали измерениям. Поскольку на исследованных останках не наблюдались монголоидные признаки, для реконструкции длины тела были выбраны методики Троттер и Глезер (Trotter, Gleser, 1952, 1958) для европеоидов, а также методика Лорке и соавт. (Lorke, Münzner, Walter, 1953 [по Алексеев, 1966]), в основу которой легли измерения мужчин-европейцев, погибших во Второй мировой войне. Для реконструкции длины тела индивида 77-2.2 (девушка) использовались только формулы Троттер и Глезер (Trotter, Gleser, 1952). Учитывали длины всех доступных костей (см. таблицу 5) с правой стороны. В случае отсутствия или недостоверных измерений использовали размеры аналогичных костей с левой стороны. В соответствии с рекомендациями

Таблица 1

Справочные данные об исследованных индивидах

	Номер	Пол Возраст	Дата эксгумации	Поисковый Отряд (ПО)	Командир ПО	Авторы реконструкции	Примечания
1.	13-1.1 Поиск	Муж 20-30 лет	16.08.2019	ПО «Поиск», Саранск, Мордовия	Ульянов Д.А.	Рассказова А.В.	Индивид был захоронен в одной могиле с индивидом № 13-1.2 Поиск.
2.	13-1.2 Поиск	Муж 20-35 лет	16.08.2019	ПО «Поиск», Саранск, Мордовия	Ульянов Д.А.	Веселовская Е.В., Анненкова Д.Д.	Индивид был захоронен в одной могиле с индивидом № 13-1.1 Поиск.
3.	13-1.2	Муж 25-35 лет	15.08.2019	ПО «Адмирал», Саранск, Мордовия	Комаров О.В.	Веселовская Е.В.	Плохая сохранность посткраниального скелета, остеологическое исследование не проводилось.
4.	13-2.1 Поиск	Муж 30-40 лет	16.08.2019	ПО «Поиск». Саранск, Мордовия	Ульянов Д.А.	Веселовская Е.В., Анненкова Д.Д.	
5.	13-4.1	Муж 35-37 лет	19.08.2019	ПО «Поиск», Саранск, Мордовия	Ульянов Д.А.	Веселовская Е.В., Валеева О.Г., Рассказова А.В.	Стандартный медальон на имя Голованова Сергея Георгиевича, 1904 г.р.
6.	37-2.1	Муж 25-35 лет	16.08.2019	Сводный ПО Ивановская обл.	Чебоксарова О.А.	Алехина О.И.	
7.	37-3.1	Муж 35-45 лет	17.08.2019	Сводный ПО Ивановская обл.	Чебоксарова О.А.	Веселовская Е.В., Анненкова Д.Д., Просикова Е.А.	Нестандартный медальон (две гильзы вставлены одна в другую и скреплены тряпицей) на имя Ширяева Александра Матвеевича, 1908 г.р.
8.	52.1-3.1	Муж 25-30 лет	17.08.2019	ПО «Суть времени», Нижний Новгород	Пырков Д.М.	Алехина О.И.	
9.	73-1.1	Муж	13.08.2019	ПО «Авангард»,	Ярмушев А.В.	Веселовская Е.В.,	

		25-30 лет		Ульяновск		Просикова Е.А., Крыков Е.А.	
10.	77-1.1	Муж 20-25 лет	18.08.2019	ПО «Возрождение», Москва	Веселов Д.А.	Рассказова А.В.	
11.	77-2.1	Муж 22-30 лет	19.08.2019	ПО «Возрождение», Москва	Веселов Д.А.		Индивид был захоронен в одной могиле с индивидом № 77-2.2. Череп плохой сохранности, реконструкция облика не проводилась.
12.	77-2.2	Жен 18-22 года	19.08.2019	ПО «Возрождение», Москва	Веселов Д.А.	Алехина О.И.	Индивид был захоронен в одной могиле с индивидом № 77-2.1.
13.	86-1.1	Муж 25-35 лет	12.08.2019	Сводный ПО ХМАО-Югра	Астафьева Т.Н.	Веселовская Е.В., Валеева О.Э., Крыков Е.А.	
14.	СНГ-10.1	Муж 30-40 лет	19.08.2019	ПО «Терский рубеж», Чеченская Республика	Сардалов И.А.	Веселовская Е.В.	

Таблица №1 Справочные данные об исследованных индивидах

В.П. Алексеева, в таблице приводятся усредненные значения длины тела, вычисленные по всем доступным для индивида формулам.

Для реконструкции предполагаемого телосложения индивидов применяли методику В.Н. Звягина и М.А. Григорьевой (Звягин, Григорьева, 2001). Суть ее в том, что на основании измерений длинных костей (см. таблицу 5) вычисляются индивидуальные значения первой и второй главных компонент телосложения (координаты микро-/макросомии и лепто-/эурисомии). Сочетание этих значений определяет вариант массивности скелета, которому соответствует тип телосложения по В.В. Бунаку (Бунак, 1941). Помимо размерных характеристик длинных костей авторы также рекомендуют учитывать форму грудной клетки, позвоночного столба и степень выраженности мышечного рельефа для более точного определения соматотипа. На основании этого проводили разделение между брюшным и мускульным типами телосложения для макроэурисомного (робустного) варианта массивности скелета.

Восстановление внешности бойцов проводили методом антропологической реконструкции М.М. Герасимова (1955). В течение многих лет в организованной им Лаборатории антропологической реконструкции Центра физической антропологии Института этнологии и антропологии РАН велись научные исследования по совершенствованию метода и уточнению взаимосвязи морфологии лица и черепа (Антропологические типы…, 1988; Лебединская, 1965, 1989; Балуева, Веселовская, 2004; Веселовская, Балуева, 2012). Результаты этих исследований с учетом мировых наработок в области антропологической реконструкции легли в основу программы «Алгоритм внешности», которая позволяет получить многие размерные и описательные прижизненные характеристики на основе соответствующих параметров черепа и создать подробное описание внешности (Веселовская, 2018). Применение этой программы уточняет воспроизведение черт лица при выполнении скульптурного или графического портрета, а также в значительной степени формализует процесс составления словесного портрета – описания индивидуальных лицевых пропорций в терминах, принятых в криминалистке и антропологии (Веселовская, 2015).

В таблице 2 представлен алгоритм получения ряда прижизненных размеров за счет прибавления толщины мягкого покрова в соответствующих точках (Табл. 2). Так, например прижизненный поперечный диаметр рассчитывают, исходя из аналогичного размера на черепе с добавлением 13 мм для мужчин и 12 мм для женщин. Данные о толщине лицевых покровов

Таблица 2

Усредненные показатели толщины мягких тканей для расчета прижизненных размеров головы

Размер черепа	**Толщина мягких тканей, мм**		**Размер головы**
	Мужчины	**Женщины**	
Широтные размеры			
Продольный диаметр **gl-op**	14	13	Продольный диаметр
Поперечный диаметр **eu-eu**	13	12	Поперечный диаметр
Ширина лба **co-co**	10	10	Ширина лба
Наименьшая ширина лба **ft-ft**	10	10	Наименьшая ширина лба
Верхняя ширина лица **fmt-fmt**	10	10	Ширина лица на уровне глаз
Скуловой диаметр **zy-zy**	10	10	Скуловой диаметр
Симотическая ширина	6	5	Ширина переносья
Ширина спинки носа	6	5	Ширина спинки носа
Ширина между подбородочными отверстиями **me-me**	16	14	Ширина подбородка
Угловая ширина нижней челюсти **go-go**	20	18	Ширина лица на уровне ротовой щели
Высотные размеры			
Морфологическая высота лица **So-gn**	7	6	Морфологическая высота лица
Высота носа **so-ss**	0	0	Высота носа
Высота положения раковинного гребня **conh-ss**	0	0	Высота крыла носа
Высота верхней челюсти) **ss-sd**	0	0	Высота верхней губы
Высота нижней челюсти **st-gn**	7	6	Высота нижней челюсти
Высота подбородка **sm-gn**	7	6	Высота подбородка

Таблица 2. Усредненные показатели толщины мягких тканей для расчета прижизненных размеров головы

собирались в экспедициях Лаборатории. Их получали с помощью ультразвука при исследовании современных популяций европеоидного и монголоидного происхождения (Balueva, Veselovskaya, Kobyliansky, 2009). В этой же таблице присутствуют размеры, совпадающие на лице и черепе, в этом случае толщина тканей отмечается как нулевая.

Часть размеров элементов внешности рассчитывают по уравнениям регрессии. В таблице 3 приведены формулы, основанные на достоверных корреляциях между размерами лица и черепа (Табл. 3).

Описательные прижизненные характеристики описывают с применением специальной программы соответствия определенных вариантов морфологии головы и черепа (Веселовская, 2018).

Таблица 3

Формулы расчета прижизненных размеров головы с применением регрессионного анализа

Рассчитываемый размер головы	Независимый предиктор	Уравнения регрессии (верхнее - для мужских черепов, нижнее – для женских)
Физиономическая высота лица (ФВЛ)	Морфологическая высота лица (МВЛ)	ФВЛ = 96, 984 + 0,722 х (МВЛ+ 7мм) ФВЛ = 85,525 + 0,752 х (МВЛ+ 6мм)
Высота уха (ВУ)	Скуловой диаметр (СД)	ВУ = 38,317+ 0,177 х (СД + 10 мм) ВУ = 16,526+ 0,320 х (СД + 10 мм)
Ширина уха (ШУ)	Высота уха (ВУ)	ШУ= 20,911 + 0,270 х ВУ ШУ= 18,497 + 0,279 х ВУ
Ширина носа (ШН)	Расстояние между альвеолярными возвышениями клыков (Al1-Al1)	ШН= 17,936 +0,446 х (Al1-Al1) ШН= 14,853 +0,490 х (Al1-Al1)
Ширина между носо-губными складками (ШНГС)	Расстояние между альвеолярными возвышениями клыков (Al1-Al1)	ШНГС= 21,744 + 0,843 х (Al1-Al1) ШНГС= 21,780 + 0,747 х (Al1-Al1)
Ширина рта (ШР)	Расстояние между первыми (Пм1-Пм1) для женщин и вторыми (Пм2-Пм2) для мужчин премолярами	ШР = 35,169мм + 0,389 х (Пм2-Пм2) ШР = 30,083мм + 0,502 х (Пм1-Пм1)
Высота глазной щели (ВГЩ)	Высота орбиты (ВО)	ВГЩ = 5,158 мм + 0,132 х ВО ВГЩ = 5,276 мм + 0,158 х ВО
Длина глазной щели (ДГЩ)	Ширина орбиты (ШО)	ДГЩ = 11,633 мм + 0,335 х ШО ДГЩ = 5,192 мм + 0,579 х ШО

Таблица 3. Формулы расчета прижизненных размеров головы с применением регрессионного анализа

РЕЗУЛЬТАТЫ И ОБСУЖДЕНИЕ

В таблице 4 представлены индивидуальные остеологические данные, а в таблице 5 определенные на их основе прижизненные длина тела и тип телосложения воинов. Из таблицы 5 видно, что рост погибших чаще принимал средние для своего времени значения (в сравнении с данными [Зенкевич, Алмазова, 1978]). Наиболее частый вариант массивности скелета – макроэурисомный, которому соответствуют мускульный, брюшной и промежуточные типы телосложения, т.е. изученные воины были крупные, крепкие мужчины чаще среднего роста.

Отдельно стоит сказать о реконструкции предполагаемого типа телосложения индивида № 77-2.2 (девушки). Очевидно, использованная методика предназначена для прогнозирования соматотипа индивидов мужского пола. Однако, нетрудно заметить, что выделенные компоненты соответствуют компонентам микро-/макросомии и лепто-/брахисомии

	13-1.1 Поиск		13-1.2 Поиск		13-2.1 Поиск		13-4.1		37-2.1		37-3.1		52.1-3.1		73-1.1		77-1.1		86-1.1		СНГ-10.1		77-2.1		77-2.2	
	П	Л	П	Л	П	Л	П	Л	П	Л	П	Л	П	Л	П	Л	П	Л	П	Л	П	Л	П	Л	П	Л
Плечевая кость (H)																										
H_1. Наибольшая длина	346	344	305	303	346	346	331	329	335	334	–	321	314	313	341	335	326	327	335	336	360	355	314*	313	330*	–
H_{7a}. Окружность середины диафиза	61*	67	70	69	75	75,5	76	74	65	61	–	66,5	77	75	76	73	68	70	70	68	72	75	61	65	58*	56
H_3. Ширина верхнего эпифиза	50	51,5	54	55	61	60,5	–	56	55	52	–	56	55	54	57	56,5	49	48*	52	52	54	55,5	48,5*	46	–	–
H_{4a}. Наибольшая ширина нижнего эпифиза	61	62,5	63,5	65	70	69	67	65*	59	56	–	65	66	67	71	–	63	61	63	63	66	68	–	–	–	–
Лучевая кость (R)																										
R_1. Наибольшая длина	–	258	226	222	243	246	237	235	245	242	–	241	244	243	245	–	242	–	243	244	262	258*	230*	–	–	–
$R_{5(5)}$. Окружность середины диафиза	–	46,5	47	46	49	50	53	54	44	43	–	47	51	52,5	52,5	53	48	–	48	44	43	46	–	–	–	–
Локтевая кость (U)																										
U_1. Наибольшая длина	–	273	247	245	270	273	259	257	267	263	–	260*	265	264	265	–	253*	–	264	264	291	289	250	–	–	–
Бедренная кость (F)																										
F_1. Наибольшая длина	446	448	–	424	487	487	–	445	463	463	–	450	444	442	–	468	–	–	456	458	521	522	–	432	–	–
F_2. Общая длина в естественном положении	445	447	–	424	485	485	–	443	461	461	–	448	442	440	–	461	–	–	452	455	519	518	–	430	–	–
F_8. Окружность середины диафиза	90	89	–	86	94	94	–	93	87	86	–	85,5	93	91	–	87	–	–	91	91	97	94	–	90	–	–
F_{21}. Ширина нижнего эпифиза	80	80	–	84	94,5	92,5	–	86	79	79	–	–	84	83	–	86	–	–	81*	82,5	92	90	–	82*	–	–
Большая берцовая кость (T)																										
T_1. Общая длина	385	388	338	337	387	384	–	344	361	364	361	358	365	364	340*	371	–	–	384	381	420	412	348	352	–	382*
T_{10b}. Наименьшая окружность диафиза	78	77	80	77	85	85	–	78	68	70	78	77	81	80	76	76	–	–	76	77	79	78	74	72	61	67
T_3. Ширина верхнего эпифиза	75	76,5	80	80	88	83	–	79	77	76	–	78	77	79	72,5	81,5	–	–	76	78	84	80	–	76*	–	67*
Малая берцовая кость (Fi)																										
Fi_1. Наибольшая длина	383	381	341	333	389	386	350	342	354	357	353	355*	–	367	–	–	–	–	–	377	414	410	–	341	–	351*

Таблица 4. Измерения скелета, использованные для реконструкции длины тела и типа телосложения

№ индивида	Длина тела по Trotter, Gleser, 1952, 1958 (см)	Длина тела по Lorke, Münzner, Walter, 1953 (см)	Массивность скелета (Звягин, 2000)	Вероятный тип телосложения (Бунак, 1941)
13-1.1 (Поиск)	175,51 ± 4,18	172,04	макроэурисомный (робустный)	брюшной, или брюшно-мускульный
13-1.2 (Поиск)	164,66 ± 4,18	161,29	микроэурисомный (стифроидный)	мускульный
13-2.1 (Поиск)	176,42 ± 4,18	174,33	макроэурисомный (робустный)	брюшной, или брюшно-мускульный
13-4.1	169,34 ± 4,18	166,24	макроэурисомный (робустный)	мускульный или мускульно-брюшной
37-2.1	172,28 ± 4,18	169,64	макроэурисомный (робустный)	брюшной, или брюшно-мускульный
37-3.1	169,81 ± 4,16	167,28	макроэурисомный (робустный)	брюшной, или брюшно-мускульный
52.1-3.1	170,35 ± 4,18	167,29	макроэурисомный (робустный)	мускульный или мускульно-брюшной
73-1.1	173,98 ± 4,28	171,12	макроэурисомный (робустный)	мускульный или мускульно-брюшной
77-1.1	171,23 ± 4,52	167,58	макроэурисомный (робустный)	брюшной, или брюшно-мускульный
86-1.1	173,28 ± 4,18	170,49	макроэурисомный (робустный)	брюшной, или брюшно-мускульный
СНГ-10.1	183,42 ± 4,18	182,02	макролептосомный (тейноидный)	грудной или грудно-мускульный
77-2.1	166,59 ± 4,18	163,49	микроэурисомный (стифроидный)	мускульный
77-2.2 жен.	168,86 ± 3,76	–	микроэурисомный (стифроидный)	субатлетический (Галант, 1927)

Таблица 5. Результаты реконструкции длины тела и типа телосложения

схемы телосложения В.Е. Дерябина (Дерябин, 2003), т.е. описывают те же направления изменчивости признаков телосложения. В.Е. Дерябиным было показано, что направления изменчивости выделенных признаков совпадают для мужчин и женщин. Основываясь на этом, мы переложили вариант массивности скелета № 77-2.2, вычисленный по методике Звягина и Григорьевой, на схему телосложения И.Б. Галанта для женщин (Галант, 1927).

Индивиду № 77-2.2 соответствует стифроидный, или микроэурисомный, вариант массивности, что в рамках методики соответствует мужчине среднего или ниже среднего роста с хорошим поперечным развитием костяка. Однако, в рамках женской выборки рост индивида № 77-2.2 будет выше среднего. В совокупности с хорошим поперечным развитием костяка и умеренно выраженным мышечным рельефом, можно предположить субатлетический тип телосложения по схеме Галанта («тип высокой стройной женщины при крупном сложении»). Косвенно это подтверждает и тип лица этой девушки, описанный далее: высокое, с широким лбом и более узкой нижней челюстью лицо соответствует церебральному варианту, и М.А. Негашевой было установлено, что женщинам субатлетического типа телосложения чаще соответствуют мезопрозопный и церебральный варианты (Негашева, 1996).

В таблице 6 приведены индивидуальные прижизненные размеры головы, рассчитанные на основе краниологических измерений воинов, проводившихся в экспедиции. В соответствии с описанной методикой часть размеров получена за счет прибавления толщины мягких тканей в соответствующих участках головы (Табл. 6. 1, 2). Размеры элементов внешности, такие как ширина носа и рта, размеры глазной щели, уха, расстояние между носо-губными складками рассчитаны с применением уравнений регрессии (Табл. 6.3).

Далее представляем краткое описание контекста погребений и наиболее характерных особенностей внешности и особых примет для каждого воина в сопровождении выполненных реконструкций облика.

13-1.1 ПОИСК Эксгумация проведена 16 августа МРПО «Поиск», город Саранск, Мордовия. Командир отряда, ответственный за эксгумацию – Ульянов Д.А. На глубине полутора метров обнаружены останки двух мужчин (13-1.1 и 13-1.2). Они лежат на спине, выпрямленно, руки скрещены на груди - тела были похоронены. При останках индивида 13-1.1 были найдены ремень, бельевые крючки, остатки обмундирования РККА.

Возраст мужчины – 25-30 лет. Три зуба верхней челюсти - первые коренные и левый клык - поражены кариесом, коронки коренных зубов практически разрушены. На нижней челюсти утрачены при жизни оба первых коренных зуба, на челюсти в области корней левого - следы абсцесса. На зубах нижней челюсти отмечается слабое развитие зубного камня.

На скелете отмечаются повреждения со 2 по 5 грудных позвонков, соответствующих ребер, правой лопатки и крыла правой подвздошной кости. Отсутствует срединная часть левой ключицы, перебиты кости

Таблица 6.1

Прижизненные размеры (в мм), рассчитанные на основе размеров черепа путем прибавления значений толщины мягких тканей

Широтные размеры

Размер (номер индивида)	**13-1-1 Поиск**	**13-1-2 Поиск**	**13-1-2**	**13-2-1 Поиск**	**13-4-1**	**37-2-1**	**37-3-1**	**52-1-3-1**	**73-1-1**	**77-1-1**	**77-2-2 Ж**	**86-1-1**	**СНГ-10-1**
Продольный диаметр	196,5 С	189 М	184 М	205 Б	203 Б	192 *С	190 М	194 С	196 С	195 С	192 Б	203 Б	199 Б
Поперечный диаметр	155 С	162 Б	158 Б	159 Б	159 Б	152 *С	162 Б	154 С	155 С	159 Б	161 Б	154 С	159 Б
Ширина лба	130 С	138 Б	130 С	128 С	131С	131 С	132 Б	135 Б	134 Б	128 С	142 Б	130 С	131С
Наименьшая ширина лба	109 С	112 С	102 М	112 С	113 Б	104 М	104 М	113 Б	114 Б	107 С	111 Б	105 М	108 С
Скуловой диаметр	144 С	149 Б	146 С	147 Б	149 Б	143 С	145 С	147 Б	137 М	152 Б	128 М	135 М	150 Б
Ширина подбородка	65 Б	63 С	60 С	63 С	65 Б	56 М	60,5 С	61 С	57 С	61 С	58 С	63 С	66 Б
Угловая ширина ниж. челюсти	118 Б	111 С	114 Б	116,5 Б	127 Б	115 Б	115 Б	105 М	112 С	114 Б	99 М	117 Б	122 Б

Примечания. Буквами отмечены категории размера: Б – большой, С – средний, М - малый

Таблица 6(1). Прижизненные размеры (в мм), рассчитанные на основе размеров черепа путем прибавления значений толщины мягких тканей. Широтные размеры

Таблица 6.2.

Прижизненные размеры (в мм), рассчитанные на основе размеров черепа путем прибавления значений толщины мягких тканей

Высотные размеры

Размер (номер индивида)	**13-1-1 Поиск**	**13-1-2 Поиск**	**13-1-2**	**13-2-1 Поиск**	**13-4-1**	**37-2-1**	**37-3-1**	**52-1-3-1**	**73-1-1**	**77-1-1**	**77-2-2 Жен**	**86-1-1**	**СНГ 10-1**
Морфологическая высота лица	141 Б	133 Б	131 С	137 Б	131 С	130 С	131 С	133,5 Б	134 Б	130 С	117 С	132,5 Б	139 Б
Высота лба	57,8	60	60,6	58,9	58,3	49	60,5	45	59,4	61	58	60,1	58
Высота носа	64 Б	65 Б	58 М	64 Б	58 М	62 С	50 М	63 Б	54 М	60 С	52 М	63 Б	58 М
Высота крыла носа	20 Б	20 Б	16 М	17 С	21 Б	19 Б	21 Б	21 Б	17 С	17 С	18 С	16 М	15,5 М
Высота верхней губы	21 С	15 М	17 М	15 М	22,5 Б	21 С	19 С	21 С	16 М	19 С	18 С	15 М	19 С
Высота нижней челюсти	53 Б	49 С	52 Б	50 С	55 Б	49 С	52 Б	41 М	50 С	49 С	36 М	51 Б	56 Б

Примечания. Буквами отмечены категории размера: Б – большой, С – средний, М - малый

Таблица 6(2). Прижизненные размеры (в мм), рассчитанные на основе размеров черепа путем прибавления значений толщины мягких тканей. Высотные размеры

Размер (номер индивида)	**13-1-1 Поиск**	**13-1-2 Поиск**	**13-1-2**	**13-2-1 Поиск**	**13-4-1**	**37-2-1**	**37-3-1**	**52-1-3-1**	**73-1-1**	**77-1-1**	**77-2-2**	**86-1-1**	**СНГ-10-1**
Физиономическая высота лица	198,8 Б	193 Б	191,6 С	195,9 Б	197,3 Б	194,5 Б	191,5 С	191 С	193,4 Б	191 С	180,3М	192,6 С	197 Б
Высота глазной щели	9,8	9,4	9,2	9,6	9,5	9,9	9,8	10	10 С	9,5	10,5 С	9,5	9,5
Длина глазной щели	26	25,4	25,4	26	26	25,4	25,9	33 Б	32,5	25,7	28 С	24,7	26
Ширина носа	32,6 М	34 С	33,5С	34 С	34 С	33,5С	32,2 М	31 М	33,5 С	34,5 С	27 М	32,6 М	33 М
Расстояние между носогубными складками	49,6 М	52,1 М	51,2 М	52,1 М	52,1 М	51,2 М	48,7 М	46 М	51,3 М	53 М	43,5 М	49,6 М	50,5 М
Ширина рта	56,5 Б	56,6БМ	56 Б	56,4 Б	55,4 Б	55,4 Б	55,4 Б	55 Б	56 Б	56 Б	52 С	54,2 С	55 Б
Высота уха	63,8 С	64,7 С	64,2 С	64,3 С	64,7 С	63,6 С	64 С	65 С	62,6 С	65,2 С	59,5 М	62,2 С	65 С
Ширина уха	38,1 С	38,4 С	38,2 С	38,4 С	38,4 С	38,1 С	38,2 С	38,5 С	37,8 С	38,5 С	35 М	37,7 С	38,5 С

Примечания. Буквами отмечены категории размера: Б – большой, С – средний, М - малый

Таблица 6(3). Прижизненные размеры (в мм), рассчитанные на основе размеров черепа с применением уравнений регрессии

правого предплечья в нижней трети - острые края сколов указывают на точечное воздействие с большой силой. Вероятнее всего, эти множественные поражения осколками снаряда или гранаты, от которых боец инстинктивно пытался закрыться рукой, стали причиной смерти.

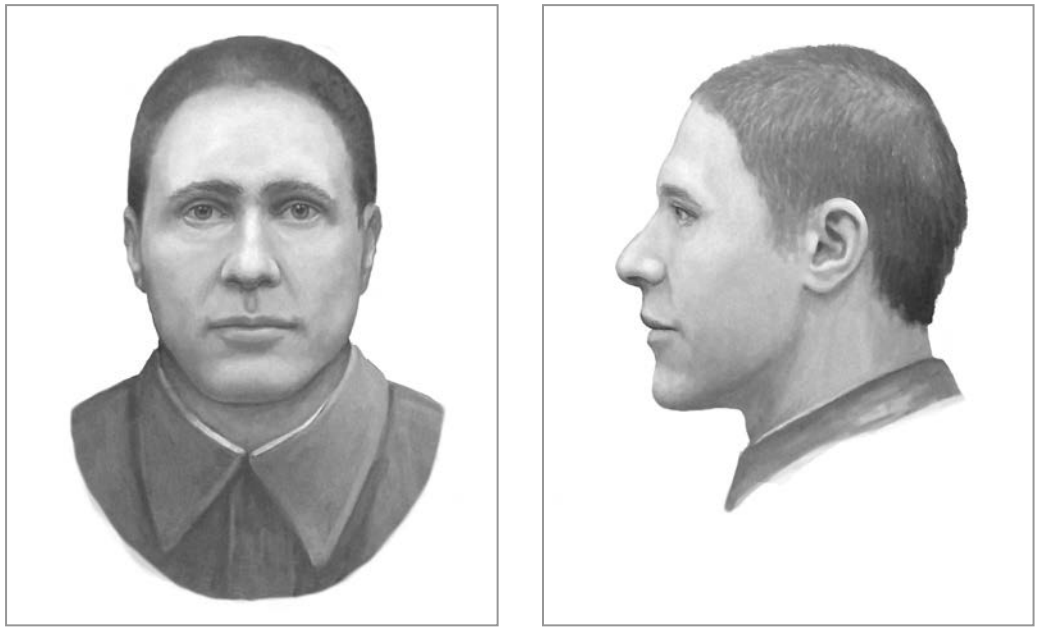

Рис 1а.б. Реконструкция облика по черепу 13-1.1 Поиск
а) графический портрет, фас; б) графический портрет, профиль;

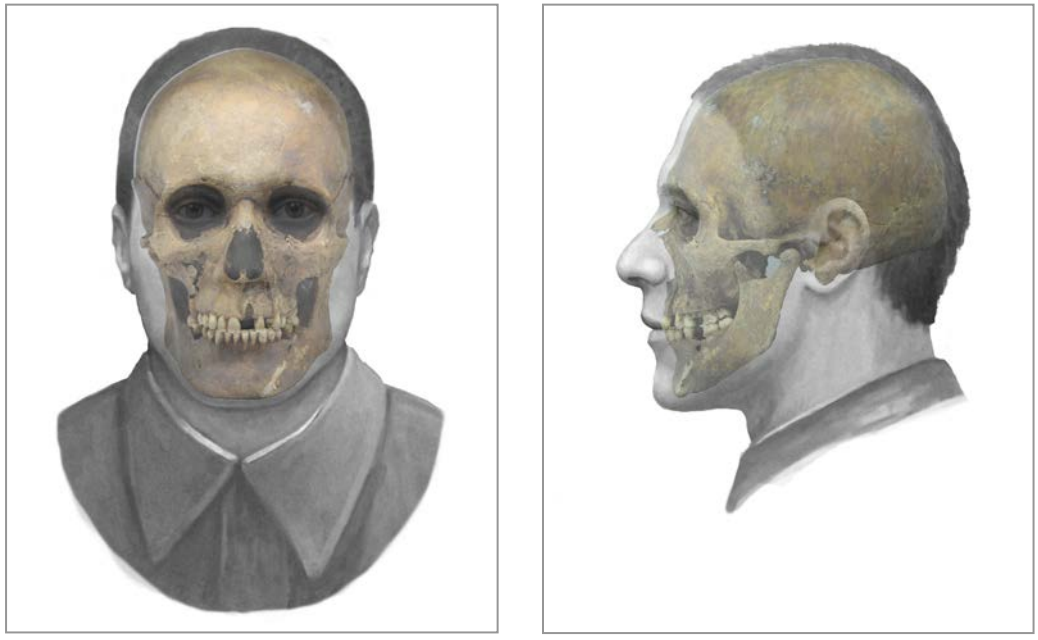

Рис 1. в.г. Реконструкция облика по черепу 13-1.1 Поиск
в) контурная реконструкция, фас; г) контурная реконструкция, профиль;

Реконструкция облика выполнена научным сотрудником ЛАР А.В. Рассказовой в особой технике, имитирующей старинные фотографии, в программе Photoshop. На рисунке 1 можно видеть окончательный вариант графического портрета фас (рис. 1 а) и профиль (рис. 1 б). Отдельно представлены результаты наложения черепа на реконструкцию для демонстрации их соответствия (рис. 1 в и г). К особенностям внешности можно отнести широкую и высокую нижнюю челюсть, большие высотные размеры лица.

13-1.2 ПОИСК Останки этого индивида были найдены и эксгумированы вместе с останками индивида 13-1.1 Саранским отрядом “Поиск” под руководством Д.А. Ульянова. Вместе с останками также найдены поясной ремень и бельевые крючки. Останки лежат на спине, выпрямленно, руки сложены на животе - тело, очевидно, было захоронено.

Возраст этого мужчины можно определить в 25-35 лет. Он следил за зубами: на нижних левых седьмом и восьмом зубах стоят пломбы из амальгамы, правый восьмой зуб (“зуб мудрости”) удален задолго до смерти (альвеола полностью заросла), а на остальных зубах не наблюдается никаких патологий. Верхние резцы имеют лопатовидную форму, однако других явных монголоидных признаков не наблюдается. На теменных костях ближе к области лямбды обнаруживается реакция по типу “апельсиновой корки” - реакция на холодовой стресс. Также на правой теменной кости, на уровне середины затылочного шва, видны две маленькие остеомы. Раздроблен верхний эпифиз правой бедренной кости (область вертелов), повреждены 11 и 12 грудные и 1 и 2 поясничные позвонки (в большей степени дуги) - причиной смерти, вероятнее всего, стали ранения в правое бедро и поясницу, был поврежден позвоночный столб и задет спинной мозг. Восстановление облика выполнено Е.В.Веселовской, художественное представление контурных и графических реконструкций осуществлено Д.Д. Анненковой (Рис. 2). К индивидуальным особенностям внешности можно отнести выраженную брахикефалию (головной указатель 86), большую ширину лица в скулах, и некоторую степень альвеолярного прогнатизма.

13-1.2. Останки этого индивида были эксгумированы поисковым отрядом «Адмирал» в период с 12 по 15 августа 2019 года под руководством О.В. Комарова. Останки были найдены на небольшой глубине (30 см) в лесу и плохо сохранились: кости рук, позвоночника и грудной клетки сильно фрагментированы, из костей ног присутствуют только кости стоп. При этом на удивление хорошо сохранился череп. Поэтому для данного индивида выполнены графические реконструкции, но отсутствуют

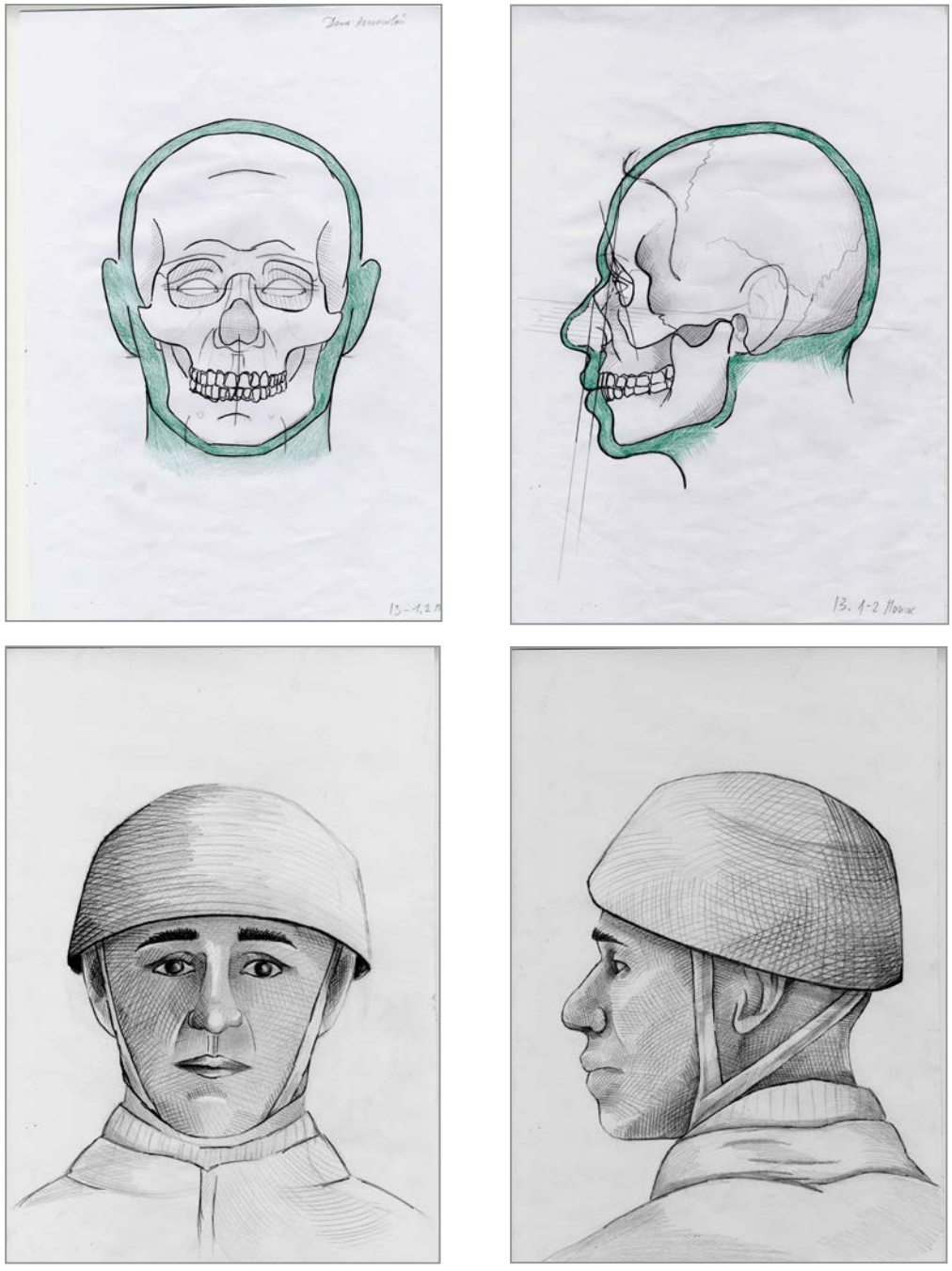

Рис 2. Реконструкция облика по черепу 13-1.2 Поиск
а) контурная реконструкция, фас; б) контурная реконструкция, профиль;
в) графический портрет, фас; г) графический портрет, профиль

реконструкции роста и типа телосложения. Вместе с останками были найдены фрагменты поясного и нательного ремней, пряжка, масленка, пистолетная гильза, фрагменты и хвостовик снаряда.

Судя по степени фрагментированности скелета и характерным острым сколам, говорящим о повреждении костей под воздействием большой силы perimortem (т.е. в непосредственной близости от момента смерти), можно предположить, что индивид оказался вблизи эпицентра взрыва.

По состоянию зубов и швов черепа возраст этого мужчины оценивается в 25-35 лет. На сохранившихся костях посткраниального скелета не наблюдалось патологий. На челюстных костях видим признаки пародонтоза, на зубах с правой стороны – нижних и верхних премолярах и нижних молярах – пришеечный кариес, коронка левого верхнего первого премоляра разрушена из-за кариеса. Также этот человек задолго до смерти получил перелом носа, который благополучно зажил: на носовых костях видны линии разломов и следы сращения. При этом деформация носа была минимальной и, скорее всего, не была заметна на лице.

Восстановление облика по данному черепу выполнено Е.В. Веселовской, контурная реконструкция оформлена в программах MediBang Paint Pro и Adobe Photoshop Е.А. Крыковым (Рис.3 а, б). Автор художественного портрета - волонтер О.Э Валеева (Рис. 3 в, г).

Внешность этого бойца отличали небольшие размеры головы округлой формы, с выраженной брахикефалией, головной указатель 86. Лицо также не крупное, на нем выделяется высокая и широкая нижняя челюсть. Отличительной особенностью является выступание вперед челюстного отдела, также отмечается большая ширина рта.

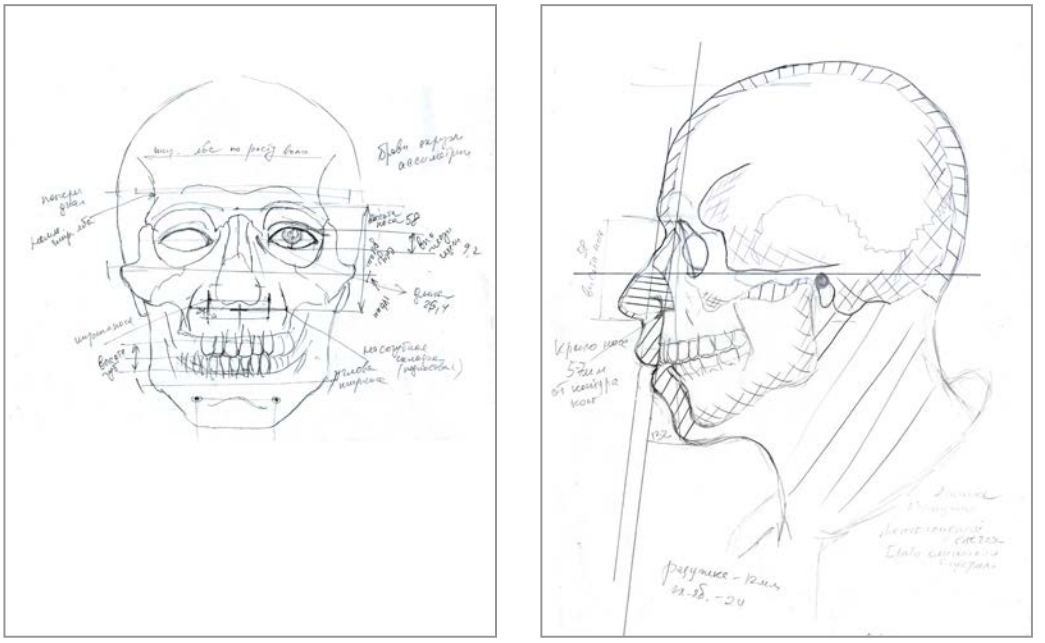

Рис 3 а.б. Реконструкция облика по черепу 13-1.2
а) контурная реконструкция, фас; б) контурная реконструкция, профиль;



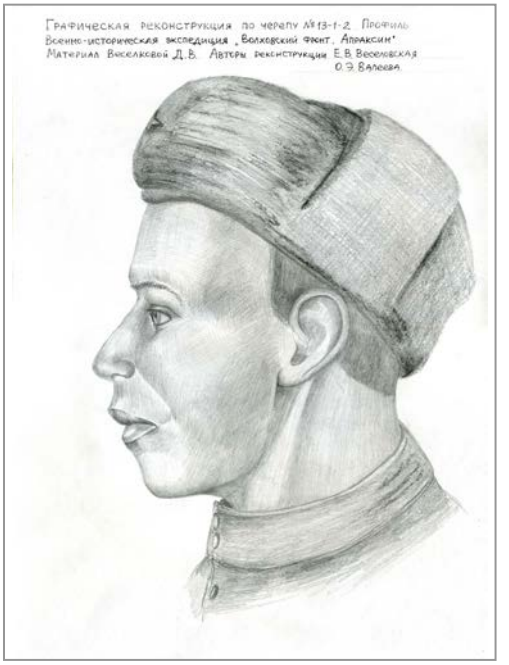

Рис 3 в.г. Реконструкция облика по черепу 13-1.2
в) графический портрет, фас; г) графический портрет, профиль

13-2.1 ПОИСК Подъем останков этого воина осуществлял мордовский отряд «Поиск» 16 августа 2019 г., командир и ответственный за эксгумацию - Ульянов Д. А. Останки эксгумированы с глубины порядка 70 см, поза умершего – лежа на спине, ноги под углом к туловищу, левая рука откинута. Велика вероятность, что останки захоронены не были. С останками найдены пуговицы, пряжка, военный подсумок.

Примерный возраст погибшего – 30-40 лет. Массивность скелета обуславливает реконструированный брюшной тип телосложения, что косвенно подтверждается деформацией плюсневых костей, которая могла быть связана с поперечным плоскостопием. Предположительно, причина смерти – осколочное ранение в область грудной клетки слева, между 4 и 5 ребрами, в опасной близости от верхушки сердца.

Одной из задач проекта было показать широкие возможности подачи результатов восстановления внешности по черепу. Использование разных техник изготовления окончательного портрета способствует более живому восприятию восстановленного образа. Собственно, и контурные реконструкции могут быть представлены по-разному: карандашная прорисовка, компьютерный вариант, наложение контура мягких тканей на фотографию черепа. Применение разных способов подачи результата работы подчеркивает творческий характер антропологической реконструкции внешности не только в научном плане, но и в художественном.

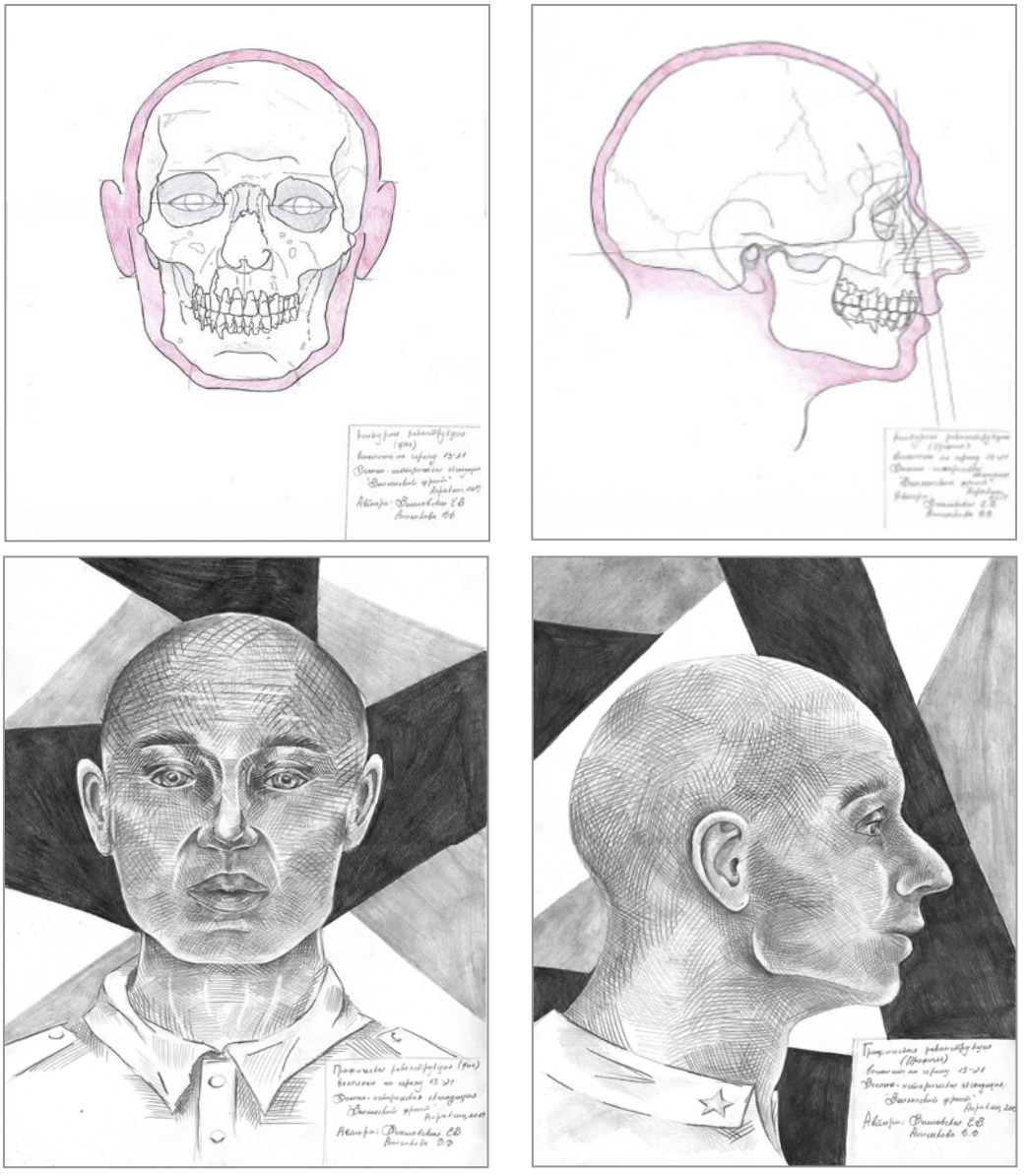

Рис 4. Реконструкция облика по черепу 13-2.1 Поиск
а) Контурная реконструкция, фас; б) контурная реконструкция, профиль;
в) графический портрет, фас; г) графический портрет, профиль

Портрет этого бойца выполнен в оригинальном художественном стиле. Восстановление облика выполнено Е.В.Веселовской. Представлены контурные реконструкции фас и профиль, иллюстрирующие процесс работы над восстановлением прижизненной внешности (Рис. 4а, б) и графические портреты (Рис. 4в, г), выполненные особой техникой Д.Д. Анненковой.

К индивидуальным особенностям внешности можно отнести значительное выступание носа, что хорошо видно на профильных рисунках.

13-4.1. По этому черепу мы представляем серию портретов. Независимо друг от друга восстановление облика проводили две команды. С одной стороны, это А.В. Рассказова, сотрудник ЛАР – ее реконструкции выполнены в программе Photoshop в стиле ретро фотографий (Рис.5а и 5б). Соответствие реконструкции черепу показано методом совмещения портретов фас и профиль с соответствующими изображениями черепа (Рис. 5в и 5г.). С другой стороны, работала команда из трех человек: Е.В. Веселовская, автор восстановления прижизненных контуров головы, Е.А. Крыков, автор компьютерных вариантов контурных реконструкций (Рис. 5д, е), и волонтер О.Э Валеева, автор художественной обработки портрета акварелью (Рис. 5ж, з). На первый взгляд, портреты, выполненные разными авторами, могут показаться непохожими… Однако, если обратить внимание на лицевые пропорции и особые приметы, то можно увидеть сходство. Этим мы хотели показать, как разные стили изображения могут создавать разное впечатление. Именно поэтому первичное опознание при идентификации должен проводить специалист, который в первую очередь будет оценивать пропорции лица и особенности элементов внешности, индивидуализирующих облик, и не будет обращать внимание на выражение лица, мимику, способ выполнения портрета.

Останки этого бойца были подняты 19 августа 2019 г. саранским МРПО «Поиск», командир Ульянов Д.А. Ответственный за раскоп – Ермушев В.М. Глубина залегания останков около 1,2 метра. Судя по позе останков – ничком, голова положена на руки, левая нога закинута к тазу – тело сол-



Рис 5 а.б. Реконструкция облика по черепу 13-4.1
а) графический портрет (Рассказова), фас; б) графический портрет (Рассказова), профиль;

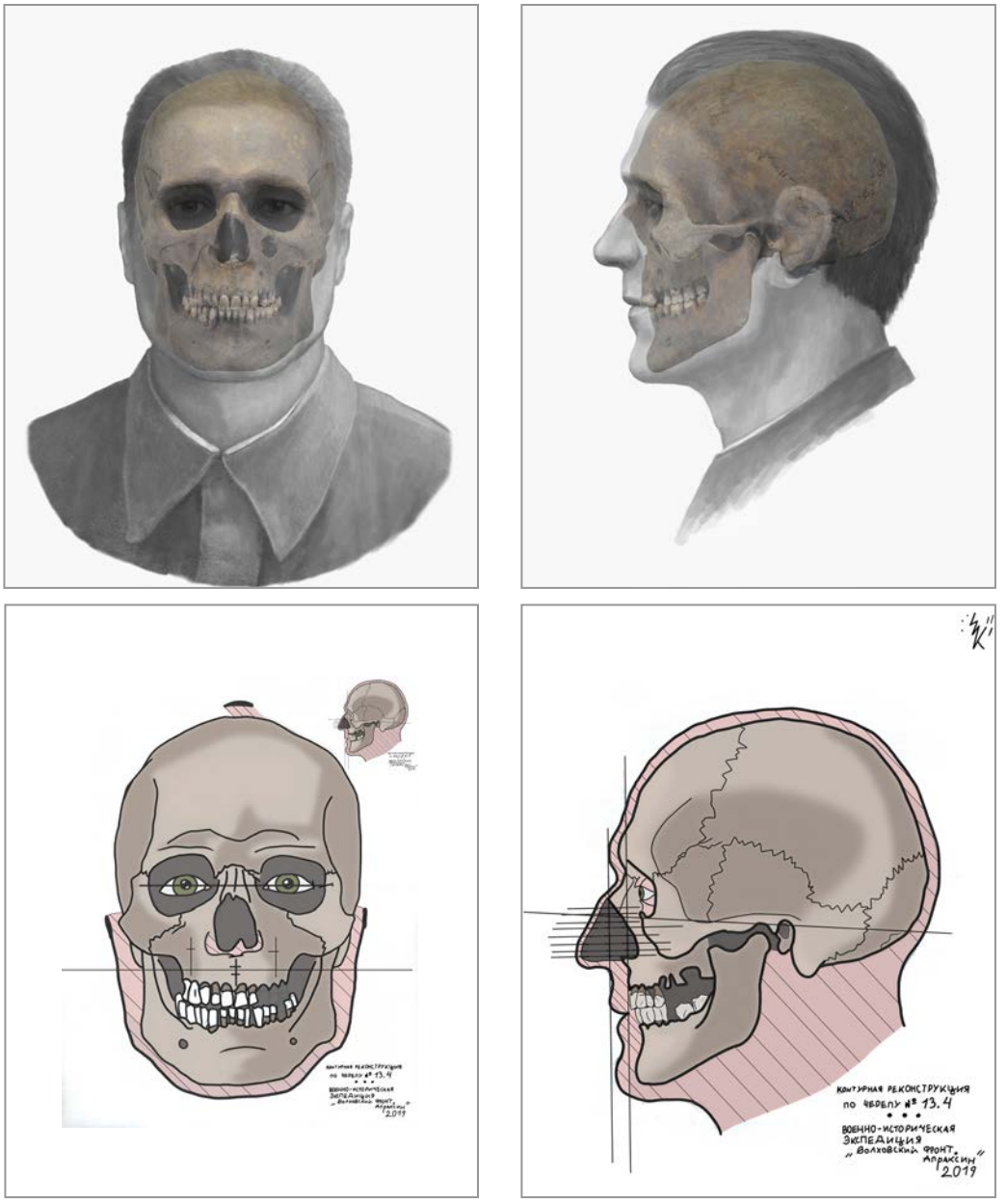

Рис 5 в.г.д.е. Реконструкция облика по черепу 13-4.1
в) контур головы с вписанным черепом, фас; г) контур головы с вписанным черепом, профиль; д) контурная реконструкция, фас, компьютерный вариант; е) контурная реконструкция, профиль, компьютерный вариант;

дата осталось лежать на поле боя. Вместе с останками были обнаружены остатки обмундирования, ботинки, пуговицы, советские монеты, карандаш – вещи, подтверждающие его принадлежность к Рабоче-Крестьянской Красной Армии. Скорее всего, причиной смерти явились многочисленные шрапнельные ранения – кусочек шрапнели прикипел к нижней челюсти.

Рис 5 ж.з. Реконструкция облика по черепу 13-4.1
ж) графический портрет (Валеева), фас; з) графический портрет (Валеева), профиль;

Характерные повреждения наблюдаются на правых ребрах, правых плечевой, бедренной и большой берцовой костях, а правая стопа отсутствует целиком, тогда как на левой ноге сохранился ботинок.

К особенностям внешности можно отнести крупное, широкое лицо, большие размеры нижней челюсти: она и широкая и высокая, что косвенно может свидетельствовать о мужественном характере бойца. Очевидно, этот человек страдал от кариеса: наблюдается выраженный абсцесс в области правых 7 и 8 зубов верхней челюсти (зубы отсутствуют), а коронка левого 4 зуба разрушена. Также на многих зубах отмечается небольшой зубной камень.

С останками этого солдата был найден медальон на имя Голованова Сергея Григорьевича. Было установлено, что он родился в 1904 г. в дер. Анди Ферма Алтайского края, был призван в армию Солонешским РВК. На момент смерти (пропал без вести в феврале 1942 года) ему было 38 лет. Организаторам экспедиции удалось в короткие сроки разыскать родственников Сергея Григорьевича и передать останки на родину. Мы приводим его фото рядом с двумя реконструкциями фас (Рис. 5и). Видно значительное сходство пропорций лица и даже отдельных элементов внешности. Без сомнения эти останки принадлежали Голованову С.Г. Даже в случаях присутствия медальона идентификационная экспертиза не бывает лишней, т.к. известны случаи обмена медальонами, попадания их другому бойцу.

Рис 5и. Реконструкция облика по черепу 13-4.1
и) сопоставление реконструированных портретов с фотографией Голованова С.Г.

37-2.1. Останки этого воина были эксгумированы 16 августа сводным поисковым отрядом «ЭХО», город Иваново. Командир отряда – Чебоксарова О.А. Ответственный за эксгумацию Грачев Н.В. Глубина залегания останков около метра. Предположительно смерть наступила от осколочного ранения в грудь и в затылочную область головы справа. Погребенный находился в полулежащем состоянии на спине, левая рука на груди, правая – у головы. Ноги согнуты в коленях. Тело не было захоронено, а осталось лежать в окопе. С ним были найдены пряжка, ботинки, из снаряжения – каска. А также пуговицы и звезда с пилотки. Возраст оценивается в 25 – 35 лет.

Отмечается прижизненная утрата первого коренного зуба на верхней челюсти справа. Над ним частично заросшие следы повреждения кости – результат неудачного удаления или абсцесса. Слева зубы мудрости не прорезались. Отмечается приращение последнего поясничного позвонка к крестцу.

На рисунке 6 приводим контурные и графические реконструкции, выполненные карандашом волонтером проекта О.И. Алехиной (Рис.6 а, б, в, г). Для этого индивида приведем описание внешности по программе Словесный портрет. Сначала о пропорциях. Головной указатель 84,4 – выраженная брахикефалия. Лицо средней ширины. Лоб также средний по ширине и высоте. Глаза небольшие. Нос узкий, средний по высоте, с широким переносьем и высокими крыльями. Высота верхней губы средняя, ширина рта небольшая. Нижняя челюсть средней высоты, широкая. Подбородок средней высоты, его ширина небольшая. Уши средних пропорций.

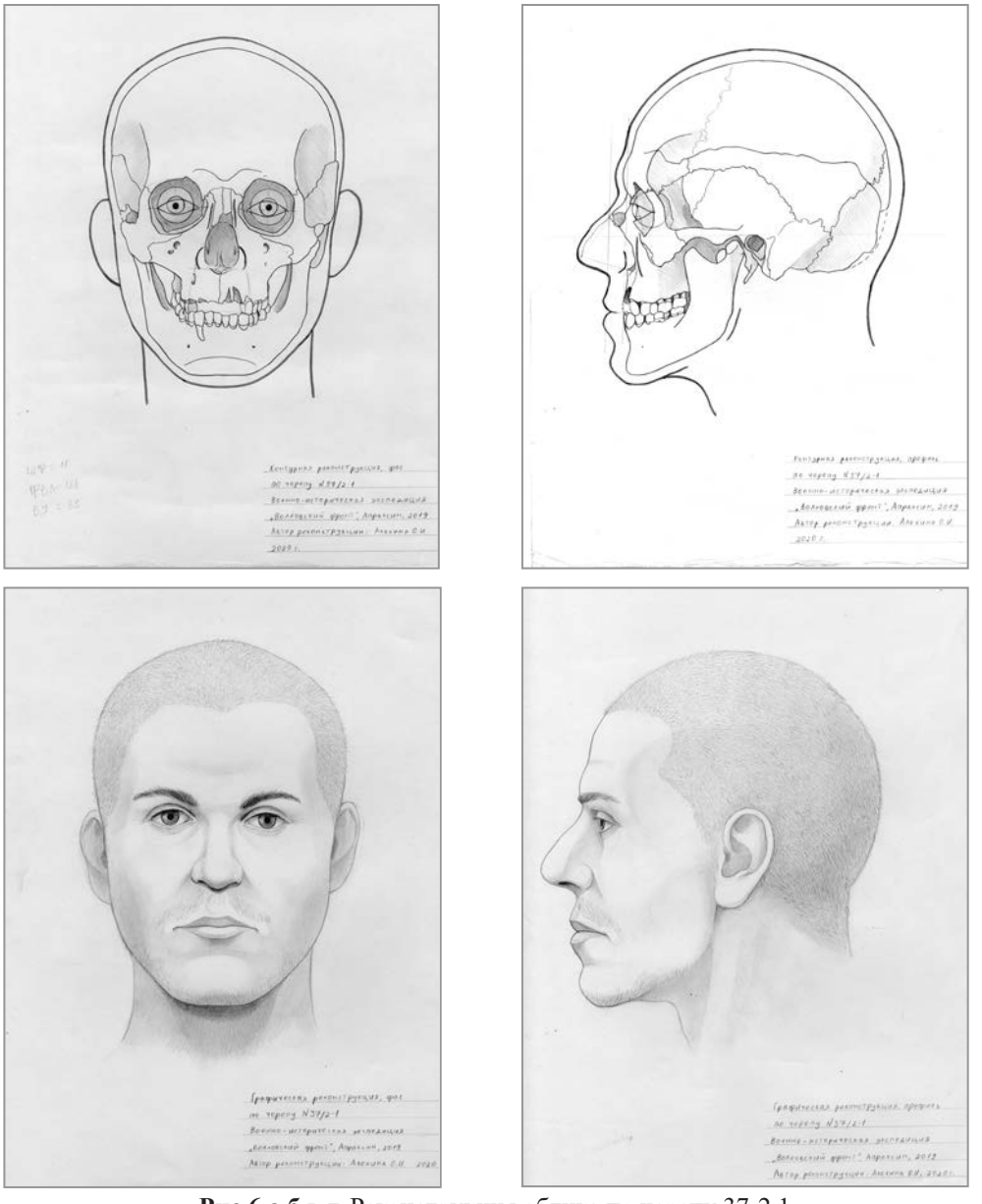

Рис 6 а.б.в.г. Реконструкция облика по черепу 37-2.1
а) контурная реконструкция, фас; б) контурная реконструкция, профиль;
в) графический портрет, фас; г) графический портрет, профиль

Описательные признаки внешности этого индивида следующие. Форма головы в профиль куполообразная. Форма лица анфас овальная. Затылок уплощённый. Вертикальная профилировка лица носовая. Горизонтальная профилировка средняя. Лоб скошенный. Лобные бугры выражены в средней степени. Отмечается значительный рельеф в области глабеллы. Надбровный рельеф выражен в средней степени, надбровные дуги средней длины. Брови дугообразные, направление косовнутреннее.

Положение глазной щели горизонтальное, глазные яблоки выпуклые. Складка верхнего века отсутствует на всём протяжении. Спинку носа в профиль можно охарактеризовать как промежуточную между выпуклой и прямой формой. Глубина переносья в профиль средняя. Основание носа горизонтальное. Кончик носа широкий. Наблюдается небольшая асимметрия крыльев носа: левое немного выше правого. Прикус щипцеобразный. Положение губ вертикальное, относительное выступание губ равномерное. Подбородок прямой, его контур анфас квадратной формы.

К особым приметам этого бойца можно отнести некоторую асимметрию спинки носа, которая незначительно искривлена влево. Также индивидуализирующими признаками являются большая ширина нижней челюсти и короткий массивный сильно выступающий нос.

37-3.1. Эксгумация была проведена 17 августа сводным поисковым отрядом «ЭХО», город Иваново. Командир Чебоксарова О.А., ответственный за раскоп Большаков С.В. Захоронение обнаружено около озера Барское. Погибший не был погребен, а, возможно, остался в траншее на глубине чуть больше метра.

Он лежал ничком, причиной смерти, скорее всего, стали осколочные ранения, которые привели к раздроблению большого количества костей с правой стороны тела. Повреждена правая височная область, раздробле-

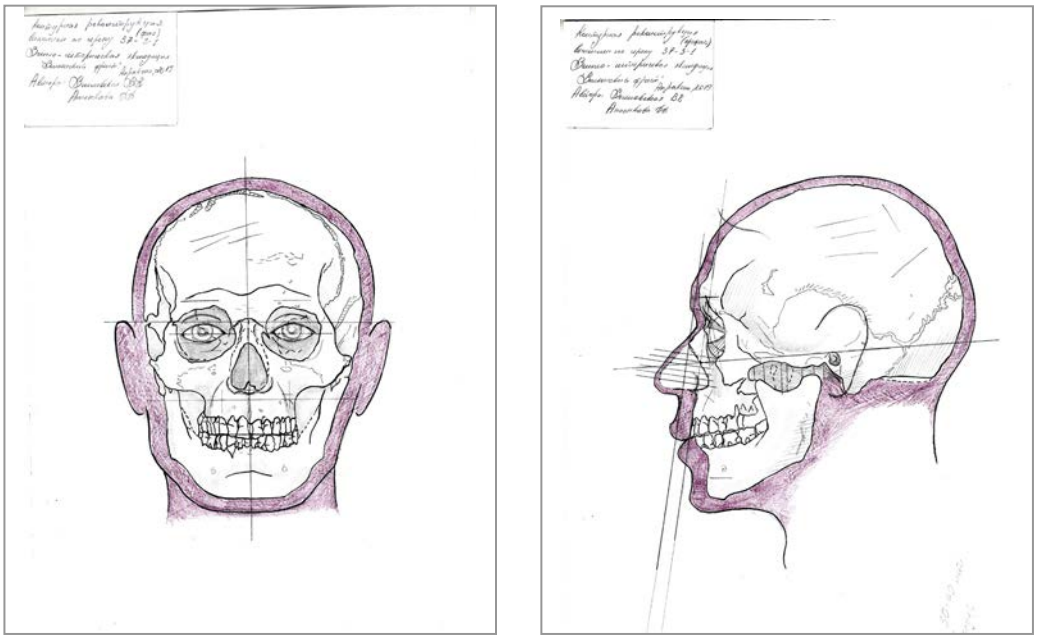

Рис 7 а.б. Реконструкция облика по черепу 37-3.1
а) Контурная реконструкция, фас; б) контурная реконструкция, профиль;



Рис 7 в.г. Реконструкция облика по черепу 37-3.1
в) графический портрет, фас; г) графический портрет, профиль

ны справа бедренная кость и кости руки, а также кости плечевого пояса с той же стороны. При бойце найдены: поясной ремень, ботинки, каска, противогаз, подсумки, пуговицы, мундштук.

При погибшем обнаружен медальон нестандартного образца: две гильзы вставлены одна в другую и обернуты тряпицей. Данные из медальона: Добромыслов Александр Михайлович 1900 года рождения. Воинское звание красноармеец. Место рождения: Калининская область Новоторжский район. Мобилизован Василеостровским РВК г. Ленинград. На момент смерти Александру Михайловичу было около 42 лет. Мы надеемся, что когда-нибудь будут найдены родственники этого солдата и он вернётся домой еще и в сердцах своих близких, а у нас появится возможность сопоставить реконструкцию с прижизненным изображением.

Контурные реконструкции фас и профиль выполнены Е.В.Веселовской, оформлены Д.Д. Анненковой (Рис. 7а, б). Автор графических портретов – волонтер Е.А. Просикова (Рис. 7в, г).

К индивидуальным особенностям внешности можно отнести округлую форму головы; значительное развитие надбровного рельефа, асимметричное строение нижнечелюстной области: нижняя челюсть высокая и широкая, правый ее угол выдается в сторону, по сравнению с левым; некоторое искривление спинки носа. Индивидуальность облика дополняют значительно выступающий короткий и узкий нос, близко

посаженные глаза, некоторая степень прохейлии (выступание вперед верхней губы – хорошо видно на профиле). На всех зубах отмечается слабое развитие зубного камня и поражение зубной системы пародонтозом, при том, что полностью отсутствует кариес.

52.1-3.1. Останки этого бойца были подняты 17 августа 2019 г. поисковым отрядом «Суть времени» из Нижнего Новгорода, командир Пырков Д.М. Ответственный за эксгумацию - Пыркова А.А. Глубина залегания скелета - 1,2 - 2 м. Рядом с погребенным найдены гильзы калибра 7,62, патроны, в т.ч. один противотанковый. Из вещей были обнаружены медицинские ампулы, возможно, это остатки индивидуальной аптечки, а из обмундирования - ботинки. Поисковики предполагают, что это была стрелковая ячейка, в которую попали осколки вражеской мины – солдат был убит на боевом посту, а его останки так и остались лежать в ячейке.

Примерный возраст погибшего 25-30 лет. С правой стороны на височной кости отмечается прижизненный дефект тканей в области слухового отверстия, свидетельствующий о сильном воспалительном процессе. Особенности скелета позволяют предположить значительные нагрузки на пояс верхних конечностей и позвоночник в течение жизни: выражен мышечный рельеф на костях рук и плечевого пояса, на телах позвонков наблюдаются узлы Шморля и следы межпозвоночных грыж. К индивидуальным особенностям внешности можно отнести выраженные широтные пропорции лица: широкий лоб, широкие скулы, широкая нижняя челюсть. Отмечается асимметрия строения носовой области: правое крыло носа значительно выше левого; спинка носа изогнута вправо. Для этого бойца характерно сильное выступание носа, что отчетливо видно на реконструированном портрете в профиль. Еще одна отличительная особенность: хорошее состояние зубной системы, отсутствие кариеса и зубного камня, в отличие от других исследованных индивидов.

На рисунке 8 даны контурные (Рис. 8 а, б) реконструкции, выполненные волонтером О.И. Алехиной в карандаше классическим способом и окончательные графические портреты (Рис. 8 в, г). Далее приводим подробное описание внешности. Итак, по абсолютным размерам: голова средних размеров в продольном и в поперечном направлении. Лоб широкий лоб, глаза средних размеров. Лицо высокое и широкое. Переносье средней ширины, нос узкий. Высота носа на границе средней и большой, крылья высокие. Нижнечелюстной диаметр большой, высота нижней челюсти средняя. Подбородок средний по ширине и небольшой по высоте. Верхняя губа средней высоты. Уши средних размеров. В отношении пропорций лица, которые оцениваются по индексам – относительным размерам, можно так охарактеризовать внешность бойца: головной указатель 79,4

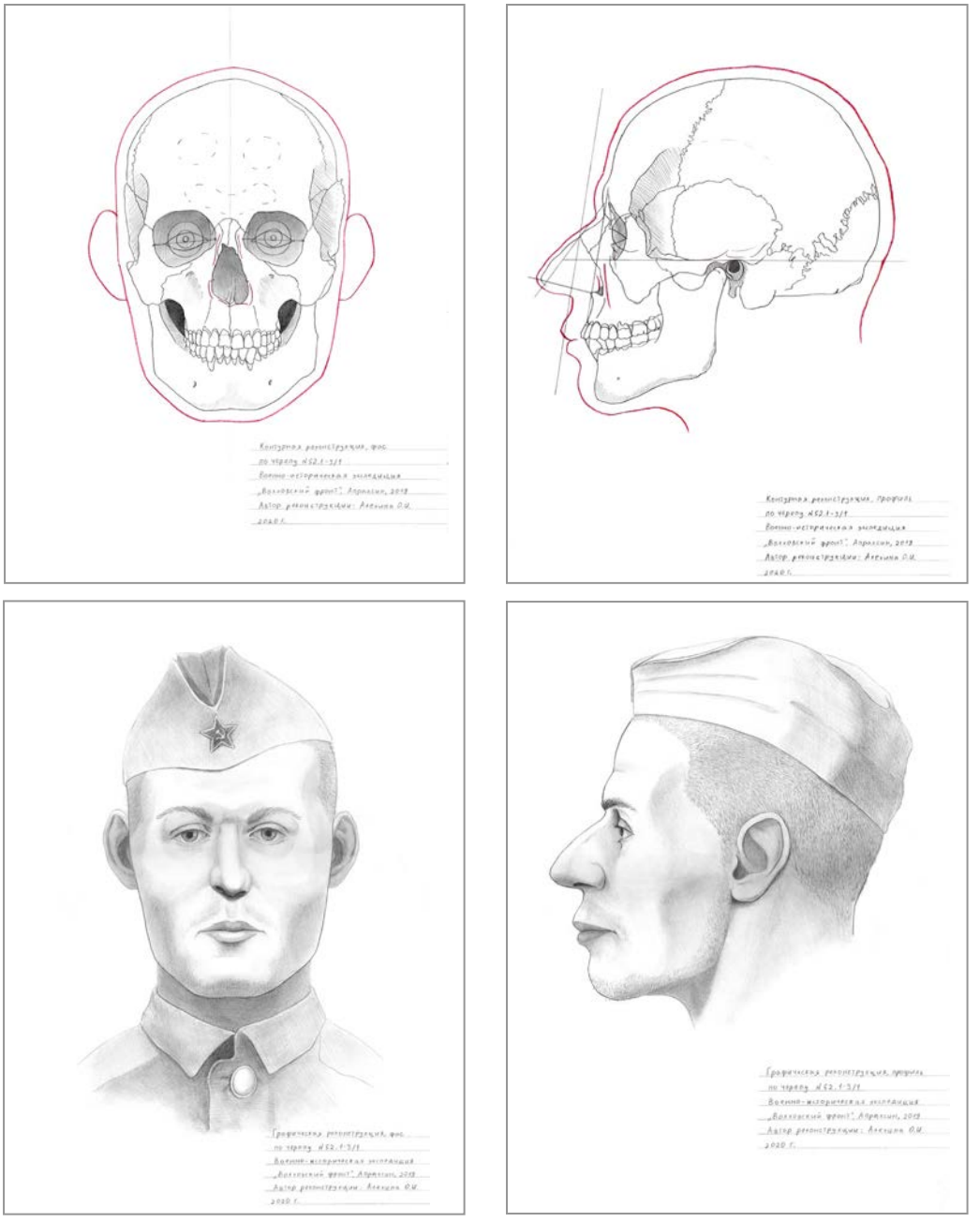

Рис 8 а.б.в.г. Реконструкция облика по черепу 52.1-3.1
а) контурная реконструкция, фас; б) контурная реконструкция, профиль; в) графический портрет, фас; г) графический портрет, профиль

– мезокефалия; ширина лица и лба средняя, лоб невысокий; длина глазной щели большая при маленькой высоте, выступание глазного яблока среднее. Нос средней высоты, узкий, с широким переносьем и высокими крыльями. Верхняя губа средней высоты, рот узкий. Высота и ширина подбородка средние.

Описательные признаки внешности: форма головы в профиль округлая; затылок округлый. Форма лица прямоугольная. Вертикальная профилировка носо-ротовая. Горизонтальная профилировка значительная. Лоб в профиль прямой, вертикальный. Лобные бугры выражены. Отмечается заметный рельеф в области глабеллы. Надбровный рельеф средне выражен, надбровные дуги короткие. Брови дугообразные, направление косовнутреннее.

Положение глазной щели горизонтальное для левого глаза и несколько косонаружное для правого. Складка верхнего века выражена средне (балл 2). Эпикантус отсутствует.

Спинка носа в профиль с горбинкой. Глубина переносья средняя. Спинка носа анфас изогнута вправо. Основание носа горизонтальное. Кончик узкий. Выраженна асимметрия крыльев носа: правое заметно шире и выше левого. Прикус ножницеобразный. Положение губ вертикальное, небольшое выступание верхней губы. Подбородок прямой, его контур анфас квадратной формы.

73-1.1. Данное захоронение было эксгумировано 13 августа 2019 г. поисковым отрядом «Авангард» из Ульяновска, командир Ярмушев А.В. Ответственный за эксгумацию – Назарова И.В. Останки обнаружены в запаханной траншее на поле на большой глубине (1,8 – 2 метра). С бойцом найдены остатки обмундирования, сумка для противогаза, ботинки, саперная лопата, подсумок, каска. Подсумок и сумка от противогаза были набиты обоймами патронов от винтовки Мосина. Поисковики оценивают примерную дату гибели солдата – лето 1943 года.

Тело лежало на правом боку, ноги присогнуты в коленях, левая рука – у головы, правая – под туловищем. Положение тела выглядит естественным. Человек лежал или полз, истекая кровью, пока жизнь не покинула его. Каска осталась на голове, на ногах сохранились нетронутыми ботинки. В области нижней части грудной клетки были найдены пули, а на останках фиксируются пулевое отверстие в левой тазовой кости, раздробление нижнего эпифиза правой бедренной кости и, предположительно, несквозное ранение в надглазничную область лобной кости справа. От полученных ранений боец истек кровью в окопе.

Возраст погибшего 25-30 лет. Отмечаются прижизненный абсцесс на верхней челюсти слева в области корней 6 зуба и разрушение коронки самого зуба, очевидно, вызванные кариозным процессом. Аналогично, разрушена коронка нижнего левого 6 зуба, в области корней наблюдается абсцесс в начальной стадии. Также из-за кариеса частично разрушена коронка соседнего 7 зуба и полностью – верхнего правого 8 зуба («зуба

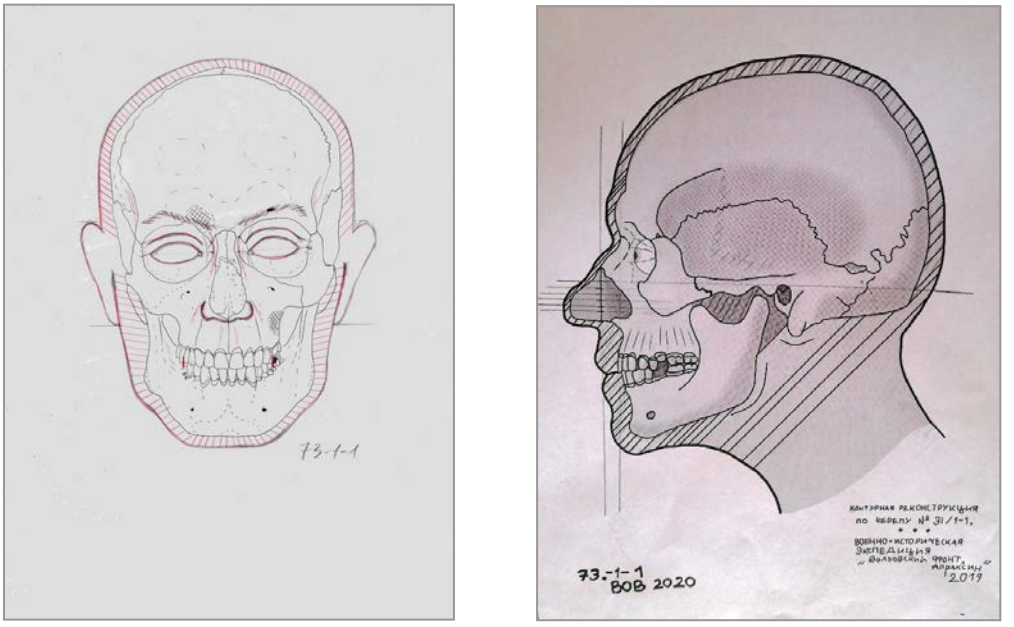

Рис 9 а.б. Реконструкция облика по черепу 73-1.1
а) контурная реконструкция, фас; б) контурная реконструкция, профиль;



Рис 9 в.г. Реконструкция облика по черепу 73-1.1
в) графический портрет, фас; г) графический портрет, профиль

мудрости»). На нижней челюсти справа задолго до смерти удалены все коренные зубы (альвеолы полностью облитерированы). Слева на теменной кости обнаружена прижизненная трещина со следами зарастания.

Внешность бойца, реконструированная по данному черепу, может быть охарактеризована следующим образом: лицо широкое на всех уровнях, в области лба, скул и нижней челюсти. Хорошо выражен надбровный рельеф, подбородок хорошо очерчен. Нос небольших размеров. Контурные реконструкции выполнены Е.В. Веселовской, стандартным способом, фас представляем в карандаше (Рис. 9 а). Контурная реконструкция профиля оформлена в компьютерном варианте Е.А. Крыковым (Рис. 9 б). Автор графического портрета – волонтер Е.А. Просикова (Рис. 9 в, г).

77-1.1 Захоронение эксгумировано 18 августа 2019 г. поисковым отрядом «Возрождение» из Москвы, командир отряда Д.В. Веселов. Ответственный за эксгумацию — Д.А. Торгашев. Глубина залегания останков 30 — 50 см. Среди останков бойца было найдено большое количество осколков снарядов. Помимо осколков, с останками не было найдено личных вещей, элементов одежды или вооружения. Останки лежали в неестественной позе: позвоночник выгнут, череп находится рядом с тазом, кости ног раскинуты – но анатомический порядок костей сохранен. Вероятнее всего, вещи были сняты после смерти бойца, а его тело брошено на поле боя.

У индивида отсутствуют кости ног, начиная с нижней трети бедра, кости кистей, разрушены грудина и грудинные концы ребер. Учитывая большое количество осколков, найденных в останках, можно предположить, что боец подорвался на мине или оказался в непосредственной близости от разрыва иного снаряда.

Примерный возраст погибшего 20-25 лет. К индивидуальным особенностям внешности можно отнести крышевидный прикус, из-за

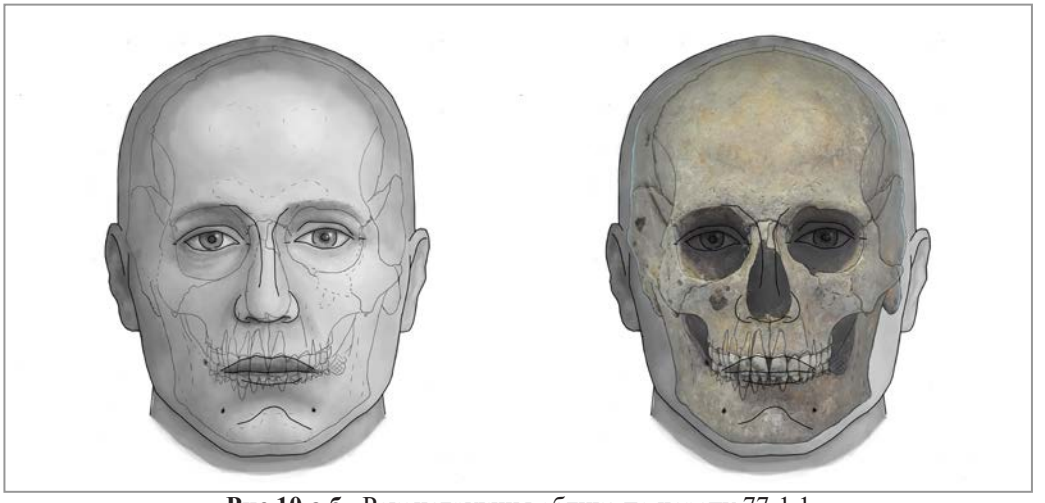

Рис 10 а.б. Реконструкция облика по черепу 77-1.1
а) контурная реконструкция, фас; б) контур с вписанным черепом фас

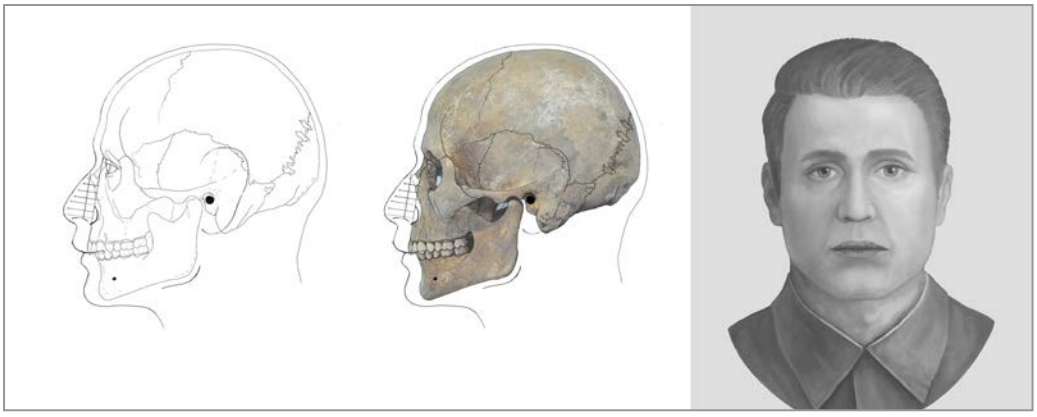

Рис 10 в.г.д. Реконструкция облика по черепу 77-1.1
в) контурная реконструкция, профиль; г)контур с вписанным черепом профиль;
д) графический портрет, фас

которого верхняя губа несколько выдается над нижней. Лицо симметричное, спинка носа в профиль слабо выпуклая. Еще одна отличительная особенность: хорошее состояние зубной системы, отсутствие кариеса.

Автор реконструкции – сотрудница ЛАР А.В. Рассказова. Процесс работы над восстановлением облика дан в виде контурных реконструкций, представляющих разные способы подачи иллюстративного материала (Рис. 10 а, б, в, г). Окончательный графический портрет фас выполнен особым стилем, характерным для этого специалиста по антропологической реконструкции, имитирующим фотографии военных времен (Рис. 10 д).

77-2.1. Это захоронение было эксгумировано 19 августа 2019 г. поисковым отрядом «Возрождение», командир Веселов Д.А. Ответственный за эксгумацию – Торгашев Д.В. Останки находились на небольшой глубине (порядка 30 см), в воронке от снаряда, рядом обнаружены останки молодой женщины (№ 77-2.2). Поза останков естественная: на спине, тело выпрямлено, руки сложены в области живота - можно предположить, что тела этих людей были захоронены. Косвенно это может подтверждать тот факт, что с останками, кроме простой пряжки от ремня, не были найдены личные вещи, фрагменты обуви или верхней одежды, оружие или медикаменты – личные вещи могли изъять для передачи родственникам, а оружие, медикаменты и одежда были нужнее живым. Небольшая глубина захоронения может говорить о спешке или о зимнем периоде, когда копание мерзлой земли было проблематично.

Вероятная причина смерти – множественные осколочные ранения, о чем говорят сильное повреждение лицевого отдела черепа, повреждения правых тазовой и бедренной костей. Это подтверждают найденные в

останках многочисленные осколки снарядов. Череп, насколько возможно, был восстановлен в полевых условиях, однако он был посмертно деформирован и поврежден при эксгумации, полностью отсутствовали кости носовой области, поэтому реконструкция по нему не выполнялась. На основе изученных останков можно заключить, что боец имел овальное лицо, прямой лоб со слабо выступающим надбровьем, прямой и среднеширокий подбородок.

Возраст этого мужчины оценивается в 20-30 лет: эмаль зубов слабо стерта, скелет полностью сформирован, но на некоторых эпифизах видны линии срастания. За исключением небольшого кариозного отверстия на левом нижнем 6 зубе и слабо выраженного зубного камня на верхних левых зубах, на скелете этого индивида не наблюдается иных прижизненных патологий. Обобщая остеологический анализ, можно сказать, что это был молодой мужчина с хорошим здоровьем и без особых примет, который погиб на поле боя от полученных ранений и был похоронен своими сослуживцами.

77-2.2. Следующий персонаж нашего проекта – молодая девушка двадцати лет. Она была санитаркой или связисткой – мы не знаем, она погибла, чтобы жили мы… Исходя из особенностей захоронения – она лежала вместе с другим бойцом в одной воронке – перед глазами встает картина, частая для той войны: она могла быть медсестрой, пришедшей на помощь раненому, где их застала общая смерть от попадания снаряда. Вспоминаем «А зори здесь тихие…» и знаменитую песню Окуджавы:

Ах, война, что ты, сделала подлая! Вместо свадеб разлуки и дым.
Наши девочки платьица белые раздарили сестренкам своим.
Сапоги, ну, куда от них денешься? Да зеленые крылья погон.
Вы наплюйте на сплетников, девочки.
Мы сведем с ними счеты потом… (Булат Окуджава)

Данное захоронение было эксгумировано 19 августа 2019 г. поисковым отрядом «Возрождение», командир Веселов Д.А. Ответственный за эксгумацию – Торгашев Д.В. Останки находились на небольшой глубине (порядка 30 см), в воронке от снаряда, рядом с останками мужчины (№ 77-2.1). Поза останков естественная: на спине, тело выпрямлено, руки лежат вдоль туловища – можно предположить, что тела были захоронены. Небольшая глубина захоронения может говорить о спешке или о зимнем периоде, когда копание мерзлой земли было проблематично.

Возраст оценивался по состоянию зубной системы и по зарастанию швов и составлял на момент смерти 18-22 года. На черепе сохранился метопический шов, отмечается наличие большого количества вставочных

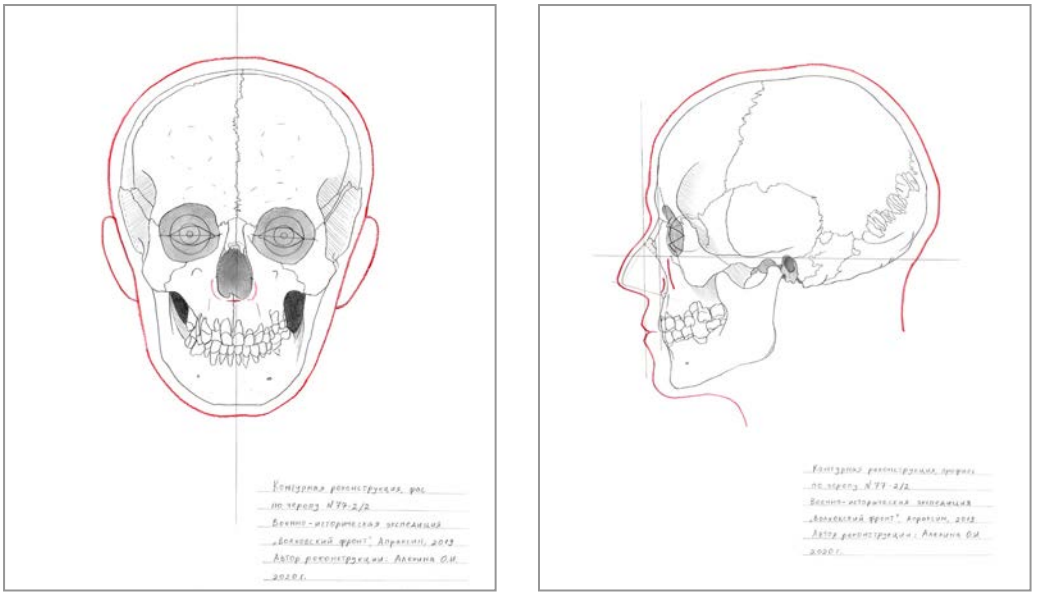

Рис 11 а.б. Реконструкция облика по черепу 77-2.2
а) Контурная реконструкция, фас; б) контурная реконструкция, профиль;



Рис 11 в.г. Реконструкция облика по черепу 77-2.2
в) графический портрет, фас; г) графический портрет, профиль

костей в лямбдовидном (затылочном) шве. При жизни были утрачены все шестые зубы и правый верхний седьмой в таком порядке: сначала верхние, затем правый нижний, последним – левый нижний. Причиной этого вероятнее всего стали кариес и вызванный им абсцесс окружающих

тканей. Восьмой правый нижний (зуб мудрости) находится в челюсти – не прорезался, там же отмечается большое пространство между 7 и 8 зубами. На первых верхних резцах наблюдается характерный дефект эмали – ямки вдоль режущего края на букальной стороне.

Фиксируются множественные осколочные переломы бедренных и тазовых костей, отсутствуют кости правого предплечья и кисти – девушка получила тяжелые осколочные ранения от разорвавшегося неподалеку снаряда, и, судя по обстоятельствам захоронения, погибла и была похоронена на поле боя.

В качестве особых примет можно обратить внимание на следующие черты внешнего облика: большой широкий лоб и вся верхняя часть головы с крупными выразительными глазами; в скулах и в области нижней челюсти лицо, напротив, узкое, женственное, грацильное. Лицо овальной формы, удлиненное, нижняя челюсть высокая. Можно отметить некоторую асимметрию носовой области: правое крыло носа несколько выше левого. Нос сильно выступающий, с горбинкой, в крыльях узкий, основание несколько приподнятое. Портрет выполнен Ольгой Алехиной (Рис. 11 а, б, в, г).

86-1.1. Останки были найдены в бывшей траншее на глубине 1,5 метра и эксгумированы 12 августа 2019 г. сводным поисковым отрядом «ХМАО-Югра», командир Т. Н. Астафьева. Рядом с бойцом были найдены пуговица со звездой, пуговица с серпом и молотом, пряжка от поясного ремня. Возраст на момент смерти оценивается примерно в 25-30 лет. Отмечается сросшийся прижизненный перелом третьего правого ребра, полученный задолго до смерти. Небольшие вдавления и остеофиты на телах поясничных позвонков свидетельствуют о повышенной нагрузке на позвоночник. Этот человек страдал от кариеса: два моляра удалены задолго до смерти, еще на трех фиксируется выраженный кариес, а на смежных зубах – зубной камень.

На останках фиксируются два небольших сквозных отверстия в правой подвздошной кости и перелом правой малой берцовой кости по типу «бабочка» - вероятнее всего причиной этих повреждений стало поражение шрапнелью на поле боя. Поза останков (на спине, с подогнутыми ногами и раскинутыми вдоль туловища руками) говорит о том, что останки не были захоронены подобающим образом – боец остался на поле боя.

На рисунке 12 представлены контурные реконструкции фас (Рис.12 а) и профиль (Рис.12 б), выполненные Е.В. Веселовской и обработанные на компьютере Е.А. Крыковым. Они дают представление о процессе построения контура мягких тканей на контурных обводах черепа. Два других рисунка демонстрируют окончательный вариант графического портрета (Рис.12 в, г), выполненного волонтером проекта – художницей О.Э. Валеевой.

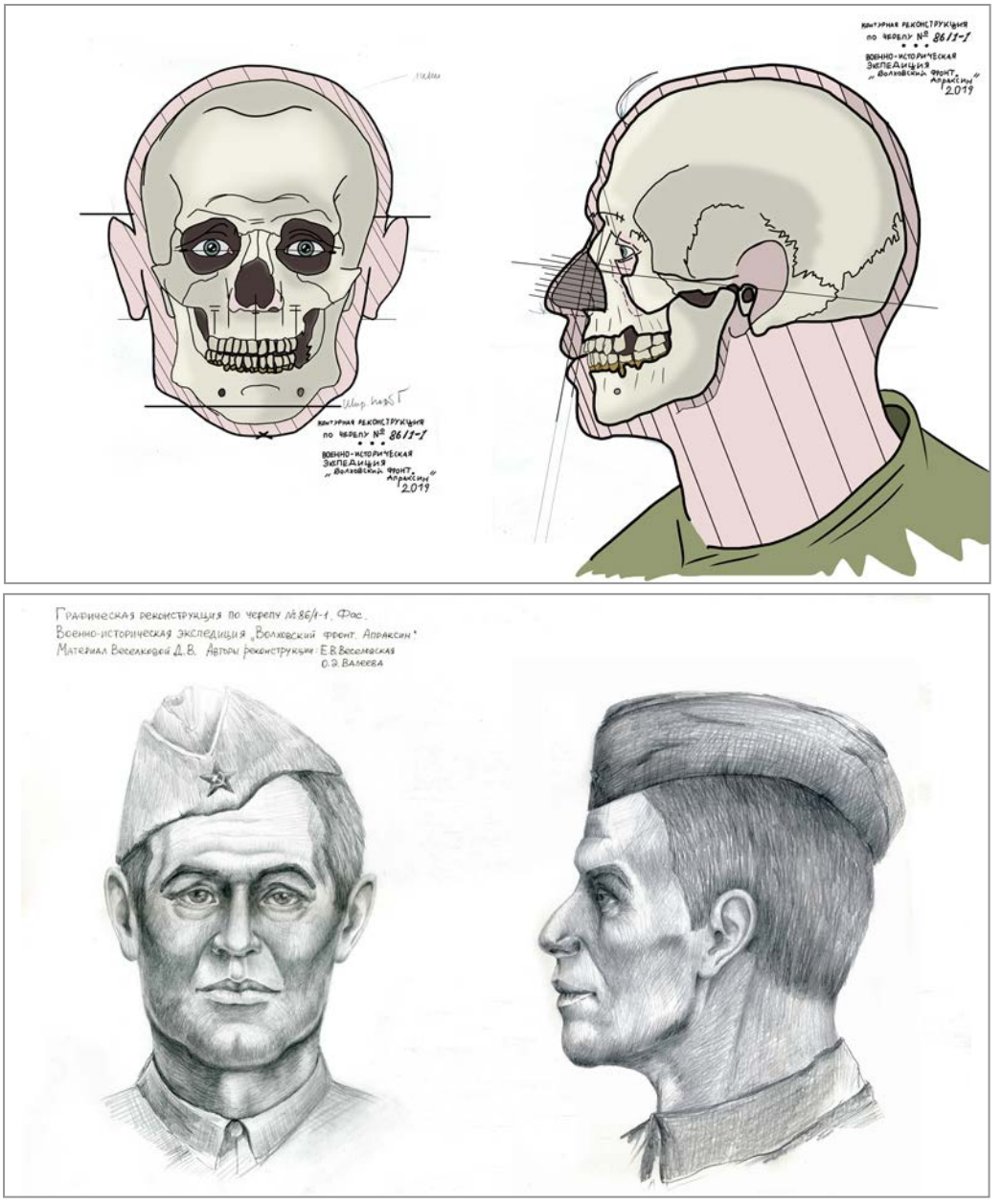

Рис 12 а.б.в.г. Реконструкция облика по черепу 86.1.1.
а) контурная реконструкция, фас; б) контурная реконструкция, профиль; в) графический портрет, фас; г) графический портрет, профиль

СНГ-10.1. Эксгумация осуществлена 19 августа поисковым отрядом «Терский рубеж» из Чеченской республики вместе с представителями сводного отряда стран СНГ. Командир – И.А. Сардалов, ответственный за эксгумацию – Т.В. Дубовик. Глубина залегания около 60 см. Найдены боеприпасы, а именно, патроны к винтовке Мосина. Погребенный лежал в могиле ничком. При нем обнаружены противогаз, двугорлая масленка,

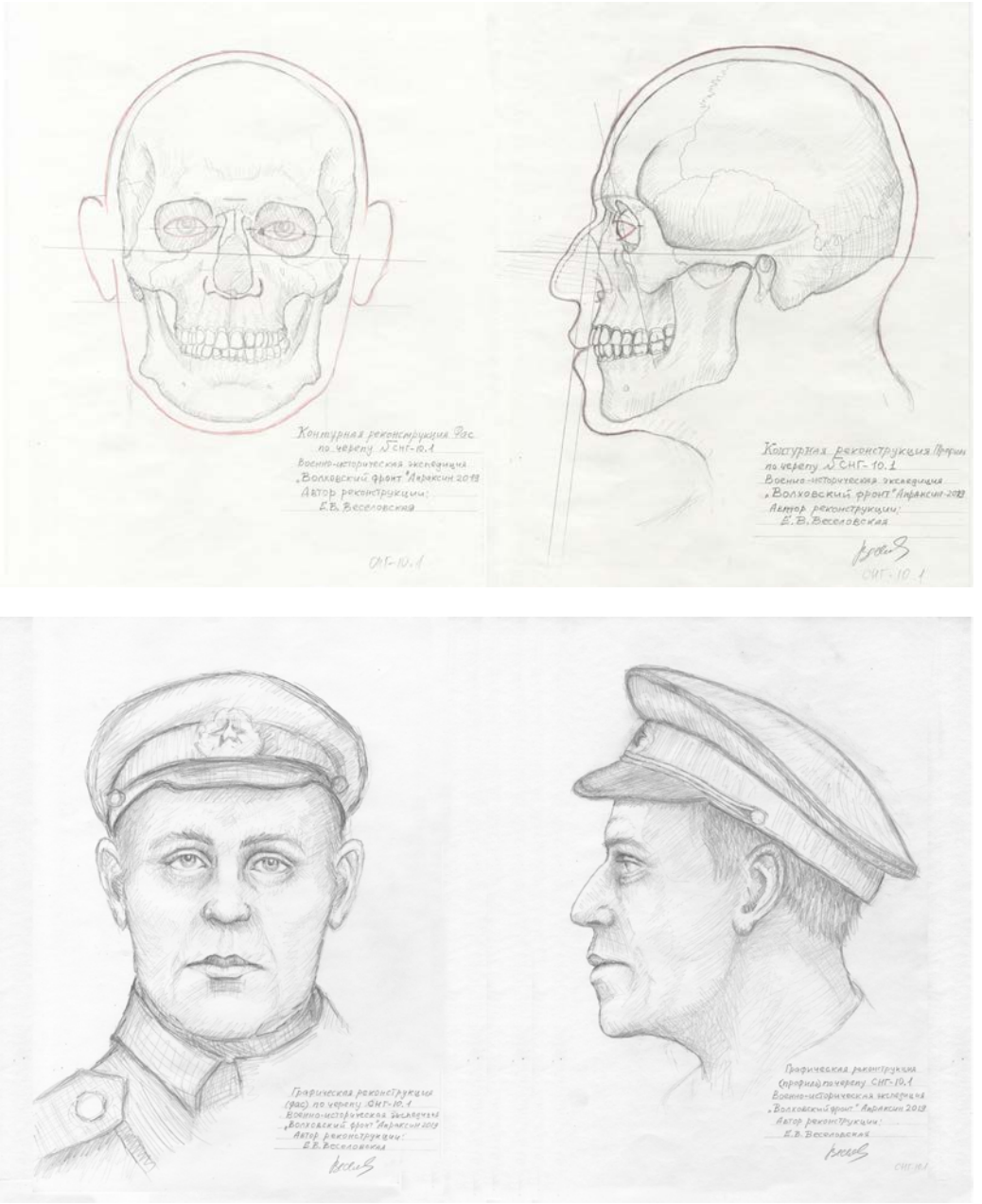

Рис 13 а.б.в.г. Реконструкция облика по черепу СНГ.10.1.
а) контурная реконструкция, фас; б) контурная реконструкция, профиль; в) графический портрет, фас; г) графический портрет, профиль

перочинный нож, алюминиевая ложка, зеленая эмалированная кружка, опасная бритва, красная губка (вероятно, уплотнитель для каски), мундштук. На ногах сохранились ботинки. Очевидно, тело не было захоронено, но, в то же время, не было потревожено солдатами, мародерами или животными – вероятно, его засыпало землей при очередном взрыве. Причина смерти –

предположительно осколочное ранение в верхнюю часть грудной клетки справа. Повреждены ключица, ребра и грудные позвонки.

Это был высокий молодой мужчина. Возраст по степени зарастания швов черепа можно оценить в 30 – 40 лет, однако зубы стерты гораздо меньше и имеют «молодую» морфологию - по методике Герасимова (Герасимов, 1955) можно оценить возраст в 20-30 лет. Такое расхождение вполне допустимо, учитывая современный рацион питания особенно городских жителей. Это дало некоторое основание для выполнения портрета в офицерской фуражке. На черепе отмечается хорошее развитие рельефа. Присутствуют признаки пародонтоза на верхней челюсти. На нижней челюсти – слабый зубной камень на всех зубах. Нижние правые коренные зубы подвергались лечению – в них амальгамные пломбы с примесью меди (зеленоватая патина на коронках и прилежащих тканях). На двух зубах – верхнем правом восьмом и нижнем левом пятом – кариес не залечен. На левых верхних медиальном резце и клыке – прижизненные сколы.

Графическая реконструкция выполнена Е.В. Веселовской. Голова этого воина отличается крупными размерами, головной указатель 80 – мезокефалия. Лицо также крупное: высокое и широкое. Ширина лица в области скул, нижней челюсти и подбородка демонстрирует большие величины. Лоб не высокий и не широкий. Физиономическая и морфологическая высоты лица большие, нос короткий и узкий. Нижняя челюсть высокая, рот широкий, уши средних пропорций.

ЗАКЛЮЧЕНИЕ

Целью настоящего проекта было представить максимально полную информацию, которую возможно получить при описании эксгумированных останков. Работая над проектом, мы сотрудничали с поисковыми отрядами, осуществлявшими свою деятельность на разных территориях, где имели место военные действия ВОВ, и уже получили случаи идентификации. В 2020 году наши исследования были сконцентрированы на результатах антропологического изучения воинов, погибших на Волховском фронте с 1941 по 1943 год. Двумя авторами статьи было проведено первичное изучение останков 14 воинов, выполнена фото съемка черепов. В статье даны описания особенностей скелета, представлены графические портреты, демонстрирующие прижизненный облик погибших. Перед нами, как патриотами своей страны, стоит задача отдать долг каждому погибшему защитнику Родины. Со своей стороны профессиональных антропологов мы смогли дать подробное антропологическое описание и провести научное восстановление внешности. Результаты работы над проектом мы старались широко осветить в средствах массовой информации. Начиная с мая 2020

года, каждую неделю публиковали результаты комплексного изучения останков по каждому из изученных воинов на официальных сайтах ИЭА РАН (iea.ras.ru) и Центра Физической Антропологии ИЭА РАН (rusanthropology.org.ru), откуда активисты поискового движения могли копировать материалы на свои сайты. Благодаря широкому распространению информации мы не исключаем возможности идентификации. Уже по одному из восстановленных бойцов, представленных в этой статье, откликнулись родственники, прочитав сообщение в социальных сетях, и передали в наше распоряжение его прижизненные фотографии. На их основе была осуществлена идентификационная экспертиза. Подробнее об этом можно узнать из статьи, опубликованной в этом же номере журнала. Мы планируем продолжить сотрудничество с поисковыми отрядами и освещать дальнейшие результаты по восстановлению облика павших воинов. Однако остается пожалеть, что в экспедициях поискового движения не собирается генетический материал. Ведь в случае идентификации по фотографии генетика могла бы подтвердить или опровергнуть результат. Необязательно делать затратный генетический анализ по всем пробам, его можно применять в случаях, когда есть положительный результат по фотосовмещению.

БЛАГОДАРНОСТИ

Участие в экспедиции проходило в рамках НИР Лаборатории контекстуальной антропологи ИА РАН на 2020 год АААА-А19-119011 890114-2 «Информационные системы в изучении образа жизни древних и Средневековых социумов». Выполнение научной антропологической реконструкции внешности, а также написание статьи проведено в рамках НИР ИЭА РАН. Мы благодарим всех участников проекта и поисковиков. Веселкова Д.В. и Юдина А.М. выражают отдельную благодарность Артему Андреевичу Буймову за помощь в сборе материала и искренний интерес к антропологии. Настоящий проект – это то, что мы можем сделать для тех, кто подарил нам мирную жизнь.

ЛИТЕРАТУРА

Алексеев В.П., Дебец Г.Ф. Краниометрия. 1960. С. 128.

Алексеев В.П. Остеометрия. Методика антропологических исследований. М.: Наука, 1966. 249 с.

Антропологические типы древнего населения на территории СССР. Отв.ред. Зубов А.А. М.: Наука, 1988. 208 с

Балуева Т.С., Веселовская Е.В. Новые разработки в области восстановления внешнего облика человека по краниологическим данным //

Археология, этнография и антропология Евразии. Новосибирск, 2004. № 1. С.143–150.

Бунак В.В. Антропометрия. М.: Учпедгиз, 1941. 368 с.

Веселовская Е.В. Словесный портрет по черепу // Сборник трудов Всероссийской научной конференции «Палеоантропологические и биоархеологические исследования: традиции и новые методики» (VI Алексеевские чтения). С-Пб., 2015. С.31–33.

Веселовская Е. В. «Алгоритм внешности» – комплексная программа антропологической реконструкции. Вестник Московского университета. Серия XXIII. Антропология. 2018. (2). 38-54.

Веселовская Е. В., Балуева Т. С. Новые разработки в антропологической реконструкции. Вестник антропологии. 2012. (22). 22–42.

Галант И.Б. Новая схема конституциональных типов женщин // Казанский медицинский журнал. 1927. №5. С. 547-557.

Герасимов М.М. Восстановление лица по черепу (современный и ископаемый человек). М.: Изд-во АН СССР. 1955. 585 с.

Дерябин В.Е. Морфологическая типология телосложения мужчин и женщин. Рук., деп. в ВИНИТИ. М. 2003, No 9 - В2003. 290 с.

Звягин В.Н., Григорьева М.А. Метод установления соматологических особенностей человека при судебно-медицинской экспертизе костных останков. Москва, 2001. 26 с.

Зенкевич П.И., Алмазова Н.Я. Изменение размеров тела взрослого мужского населения Центральной части РСФСР за 100 лет // Куршакова Ю.С. и др. Проблемы размерной антропологической стандартизации для конструирования одежды. М.: Легкая индустрия, 1978. 256 с.

Лебединская Г.В. О корреляциях между размерами мягких тканей и костной основой носа. Сов. Этнография, 1965. № 3.

Лебединская Г.В. Реконструкция лица по черепу (методическое руководство). М.: Старый сад, 1998. 125 с.

Негашева М.А. Морфологическая типология лица у мужчин и женщин в связи с конституциональной принадлежностью. Авт. дисс. канд. биол. наук. Москва. 1996. 26 **с**.

Balueva T., Veselovskaya E., Kobyliansky E. Cranio-facial Reconctruction by Applying the Ultrasound Method in Live Human Populations // International Journal of Anthropology, 2009. T. 24. № 2. Pp. 87 – 111.

Trotter M., Gleser G.C. Estimation of stature from long bones of American Whites and Negroes // American journal of physical anthropology. 1952. Vol. 10. Pp. 463-514.

Trotter M., Gleser G.C. A reevaluation of estimation of stature based on measurements of stature taken during life and of long bones after death // American journal of physical anthropology. 1958. 16(1). Pp. 79-123.

ABSTRACT

The article analyzes the craniological and osteological characteristics of the remains of 14 soldiers of the Great Patriotic War, who died on the Volkhov front (Leningrad region). Their height was calculated, their body type determined. According to the «Algorithm of Appearance» program, we obtained the head sizes the soldiers had when they were alive. The article describes as well the individual features of their appearance according to the Verbal portrait program. The contour and graphic portraits-reconstructions of 13 individuals were made. Each investigated individual is presented in the context of the characteristics of the burials, with a description of the injuries and the possible causes of death.

KEY WORDS:

anthropological reconstruction of the appearance; fallen soldiers ofthe Second World War; osteology, craniometry.

СВЕДЕНИЯ ОБ АВТОРАХ:

Веселовская Елизавета Валентиновна, г.н.с., д.и.н.
[1]- Институт этнологии и антропологии РАН
Центр Физической антропологии, Лаборатория антропологической реконструкции.
Адрес: 119991, Москва, Ленинский пр., д. 32А.
[2] - проф. Российский государственный гуманитарный университет, Учебно-научный центр социальной антропологии.
Адрес: 125267, Москва, Миусская пл., строение 6
Тел. (моб.) +7 (917) 553-38-83
E-mail: veselovskaya.e.v@yandex.ru

Веселкова Дарья Владимировна, м.н.с.
Институт археологии РАН. 117292, Москва, ул. Дм. Ульянова, д. 19.
Тел. (моб.) +7 (915) 066-58-06
E-mail: daria.veselkova@yandex.ru

Крыков Егор Андреевич, бакалавр.
Российский государственный гуманитарный университет, Учебно-научный центр социальной антропологии. 125267, Москва, Миусская пл., строение 6.
Тел. (моб.) +79151204321
E-mail: theeternalglow@mail.ru

Юдина Анастасия Михайловна м.н.с.
Институт археологии РАН. 117292, Москва, ул. Дм. Ульянова, д. 19.
Тел. (моб.) +7 (926) 313-73-56
E-mail: nastasia2455@yandex.ru

DOI: 10.33876/2782-5000/2022-2-2/47-64

СЛУЧАЙ ИДЕНТИФИКАЦИИ ОСТАНКОВ СОЛДАТА, ПОГИБШЕГО В ВЕЛИКОЙ ОТЕЧЕСТВЕННОЙ ВОЙНЕ

Д.В. Веселкова[1], Е.В. Веселовская[2].

[1] – Институт археологии РАН (ИА РАН)

[2] – Институт этнологии и антропологии РАН (ИЭА РАН)

РЕЗЮМЕ

По антропологическим материалам из военно-исторической экспедиции «Волховский фронт. Апраксин» 2019 года была сделана и опубликована в сети Интернет серия графических реконструкций. Авторам данной статьи поступило обращение Шамсутдиновой А.Р., которая опознала в реконструкции, сделанной по черепу индивида № 86-1.1, своего прадеда, Шамсутдинова С.Ш. Авторами статьи была проведена сравнительная экспертиза фотографий Шамсутдинова С.Ш. и графической реконструкции и фотографий черепа № 86-1.1. Сравнение было проведено в соответствии с алгоритмом кранио-фациального соответствия (Балуева, Веселовская, 2004; Веселовская, Балуева, 2012; Веселовская, 2018) и методикой фотосовмещения (Медико-криминалистическая идентификация..., 2000). Анализ показал совпадение по большинству рассмотренных параметров лица и научной графической реконструкции и дал положительный результат фотосовмещения изображений лица и черепа. На основании полученных данных был сделан вывод о большой вероятности принадлежности останков № 86-1.1 Шамсутдинову С.Ш., вероятность экспертной ошибки 0,00825 (с учетом современных данных) или 0,022 (с учетом данных 1939 года).

КЛЮЧЕВЫЕ СЛОВА:

идентификация, антропологическая реконструкция, сравнительная экспертиза, фотосовмещение, алгоритм кранио-фациального соответствия, Великая Отечественная война.

ВВЕДЕНИЕ

В августе 2019 года Д.В. Веселкова и А.М. Юдина принимали участие в военно-исторической экспедиции «Волховский фронт. Апраксин», целью которой был поиск останков бойцов, погибших на рубежах обороны Ленинграда в период с сентября 1941 по январь 1944 года. В ходе экспедиции были собраны подробные антропологические материалы по 14 индивидам: общие фото останков, антропологические фото черепа, измерения черепа и посткраниального скелета, описание особенностей и патологий. Эти материалы были переданы в Лабораторию антропологической реконструкции ИЭА РАН, где были сделаны графические реконструкции по фотографиям черепов. Использовать для этих целей нативные черепа не представлялось возможным, т.к. все останки были захоронены сразу по окончании экспедиции.

В рамках проекта НИР ИЭА РАН «Восстановление облика павших воинов» реконструкции и краткие описания индивидов публикуются на сайте ИЭА РАН и Центра физической антропологии ИЭА РАН. Кроме того, в целях популяризации антропологических исследований в поисковой работе и обмена результатами, реконструкции и краткое заключение для индивида № 86-1.1 были переданы командиру сводного поискового отряда ХМАО-Югры, осуществлявшего поиск и эксгумацию данных останков, - Астафьевой Татьяне Николаевне. Материал был опубликован в группе РОО «СПФ «Долг и Память Югры» в социальной сети «Вконтакте». Спустя три недели авторам было передано обращение Шамсутдиновой Адели Раилевны, которая опознала в опубликованной реконструкции своего прадеда, Шамсутдинова Саляхетдина Шарафиевича, пропавшего без вести в Великую Отечественную войну. Для проверки вероятности принадлежности останков № 86-1.1 Шамсутдинову С.Ш. авторами статьи была проведена сравнительная экспертиза фотографий Шамсутдинова С.Ш. и графической реконструкции вместе с данными антропологического анализа останков индивида № 86-1.1. Материалы данной экспертизы публикуются с согласия Адели Раилевны.

МАТЕРИАЛЫ И МЕТОДЫ

В анализе использовались материалы по останкам № 86-1.1, собранные в ходе экспедиции 2019 года: определения пола, возраста и особенностей скелета, измерения черепа и посткраниального скелета, антропологические фотографии черепа. При проведении экспертизы доступ к нативным материалам уже отсутствовал, т.к. останки были захоронены сразу после

экспедиции. Стоит отметить, что вместе с останками данного индивида были найдены только пуговицы и пряжка от ремня, но никаких вещей, которые могли бы дать дополнительную информацию для идентификации – иными словами, это были останки очередного безымянного солдата.

На основе черепа № 86-1.1 методом антропологической реконструкции были выполнены графические портреты, анфас и профиль. Авторы реконструкции – Е.В. Веселовская и О.Э. Валеева. От Адели Раилевны были получены сведения, которые сохранились в семье о Шамсутдинове С.Ш., и три фотографии (рис. 1).

Рис. 1. Фото Шамсутдинова С.Ш., предоставленные для сравнительной экспертизы: 1 – фото 1937 г.; 2 – фото 1939 г.; 3 – довоенное фото (предположительно, 1936-1940 гг.)

В ходе сопоставления реконструкции и имевшихся фотографий для сравнительного анализа было выбрано довоенное фото (предположительно 1936-1940 гг., точная дата родственникам не известна), т.к. оно наиболее подходило по ракурсу и имело лучшее качество, а также, не исключено, было сделано ближе всего к моменту гибели. Стоит отметить, что даже это фото не полностью соответствует по ракурсу фотографии черепа, а значит, и графической реконструкции анфас: череп на фото строго выровнен относительно франкфуртской и фронтальной плоскостей, тогда как голова расположена в естественном положении, немного откинута назад и повернута влево. Также, поскольку не известны обстоятельства съемки, нельзя исключить наличия на фотопортрете бочкообразной деформации изображения, которая возникает при съемке с близкого расстояния. К тому же фото подверглось обработкой ретушью, о чем можно судить, принимая во внимание возраст изображенного, который составлял около 25 лет. В то время, как на фото мы видим лицо зрелого человека – таков частый эффект ретуширования.

Сравнительное исследование проводилось в соответствии с программой кранио-фациального соответствия, разработанной Т.С. Балуевой и Е.В. Веселовской (Балуева, Веселовская, 2004; Веселовская, Балуева, 2012) в ее последней модификации «Алгоритм внешности (Веселовская, 2018). Измерения для исследования осуществлялись в программе Adobe Photoshop 2020. Антропометрические измерения лица проводили на фотографии и реконструкции в пикселях (рис. 2). Далее полученные размеры переводили в реальные размеры в мм. Для пересчета в качестве единого масштаба использовали прижизненный скуловой диаметр на реконструированном портрете – 135 мм (см. таблицу 1). Этот размер может иметь небольшую погрешность в большую сторону, т.к. на черепе справа скуловой отросток височной кости немного отошел от скуловой кости (посмертная деформация). Однако, использование данного размера в качестве масштабирующего устраняет данную погрешность.

Следующим этапом было вычисление ряда индексов на фото и на портретных реконструкциях (см. таблицу 2), которые использовались в дальнейшем для сопоставления пропорций и описательных признаков (см. таблицу 3).



Рис. 2. Изображения, использованные для сравнительной экспертизы:
1 – фото Шамсутдинова С.Ш.; 2 – графическая реконструкция по черепу № 86/1-1

Фотосовмещение изображений лица и черепа было проведено с учетом рекомендаций для судебно-медицинских экспертов (Медико-криминалистическая идентификация..., 2000) в программе Adobe Photoshop 2020. Опорные точки, стандарты толщин мягких тканей и регрессионные уравнения для вычисления ширины рта и физиономической высоты лица

Признак	**Фото Шамсутдинова С.Ш.**		**Реконструкция по черепу № 86/1-1**	
	пиксели	мм	пиксели	мм
	Высотные размеры			
Физиономическая высота лица	325	**190**	348	**191**
Морфологическая высота лица от SO	307	**126**	337	**127**
Высота носа от SO	129	**53**	144	**54**
Высота верхней губы	42	**17**	39	**15**
Высота нижней челюсти	122	**50**	132	**50**
Высота подбородка	79	**32**	81	**31**
Высота уха	141	58	166	62
	Широтные размеры			
Ширина лба	289	**118**	305	**115**
Наименьшая ширина лба	246	**101**	264	**99**
Скуловой диаметр	330	*135*	359	*135*
Ширина носа	89	**36**	87	**33**
Ширина фильтра	38	16	31	12
Ширина рта	125	**51**	144	**54**
Ширина нижней челюсти	290	**119**	324	**122**

Таблица 1. Результаты измерений лица на фотографии и на реконструкции в пикселях и в мм.

были взяты из программы краниофациального соответствия, т.к. они более релевантны и достовернее размечаются на фото, чем предлагаемые судебно-медицинскими экспертами. В таблице 4 приведены контрольные точки, использованные в сравнении. Для точек черепа также приведены толщины мягких тканей, которые необходимо прибавить, чтобы получить положение соответствующей точки на живом лице. Исключены из рассмотрения практически все носовые точки и точка смыкания губ (стомион), т.к. соответствующие области на черепе разрушены.

РЕЗУЛЬТАТЫ

Первичный антропологический анализ.

От Шамсутдиновой А.Р. была получена следующая информация:

Шамсутдинов Саляхетдин Шарафиевич. Родился в 1914 году в д. Салихово Макаровского района [Башкирской АССР]. Был женат, имел троих сыновей. Служил в 1937 году на Дальнем Востоке. Прошел Советско-финскую войну. В 1941 году Макаровским РВК был призван на фронт. Служил в 628 стрелковом полку 174 стрелковой дивизии. 15 декабря 1941 года пропал без вести.

О характерных особенностях практически ничего не известно. Судя по фотографии 1939 года, имел «кривой нос». Предположительный рост составлял 170-180 см (таков был рост его сыновей, точный рост не известен).

Первичный анализ останков индивида № 86-1.1 дал следующие результаты:

– *Пол:* мужской.

– *Возраст:*

20-30 лет (степень стертости зубов; Герасимов, 1955);

25-35 лет (морфология лобкового симфиза; Todd, 1921);

24-32 лет (морфология грудинных концов ребер; Iscan et al., 1984). Можно указать обобщенный диапазон в 25-30 лет.

– *Реконструированная длина тела* составляет 173,58 ± 4,29 см (Trotter, Gleser, 1958).

Для расчетов использовались наибольшие длины правых плечевой, локтевой, лучевой, бедренной костей и физиологическая длина большой берцовой кости. Размах средних значений, рассчитанных по разным уравнениям, лежит в диапазоне 171,32 – 175,83 см.

Индексы	**Фото Шамсутдинова С.Ш.**	**Реконструкция по черепу №86/1-1**
Относительная высота лица (Морфологическая высота лица от SO / Скуловой диаметр**)**	**0,93**	**0,94**
Относительная ширина лица (Скуловой диаметр/Физиономическая высота лица**)**	**0,71**	**0,71**
Относительная высота лба (Физиономическая высота лица - Морфологическая высота лица от SO) / Морфологическая высота лица от SO)	**0,51**	**0,50**
Относительная ширина лба (Ширина лба/ Скуловой диаметр)	0,88	0,85
Относительная наименьшая ширина лба (Наименьшая ширина лба/Скуловой диаметр)	**0,74**	**0,73**
Относительное выступание скул (Скуловой диаметр/Наименьшая ширина лба)	**1,36**	**1,34**
Относительная высота носа (Высота носа от SO/ Физиономическая высота лица)	**0,28**	**0,28**
Относительная ширина носа (Ширина носа/Скуловой диаметр)	0,27	0,24
Относительная высота верхней губы (Высота верхней губы/ Морфологическая высота лица от SO)	0,14	0,11
Относительная высота подбородка (Высота подбородка/ Морфологическая высота лица от SO)	**0,26**	**0,24**
Относительная ширина рта (Ширина рта/ Ширина нижней челюсти)	**0,43**	**0,45**
Относительная ширина нижней челюсти (Ширина нижней челюсти/ Скуловой диаметр)	**0,88**	**0,90**

Таблица 2. Индексы лицевых пропорций, измеренные на фотографии и реконструкции

Признак	**Фото Шамсутдинова С.Ш.**	**Реконструкция по черепу №86/1-1**
Форма головы в целом	**Округлая**	**Округлая**
Форма лица анфас	**Овальное**	**Овальное**
Относительная ширина лица	**Узкое**	**Узкое**
Высота лба	**Высокий**	**Высокий**
Ширина лба	Средний	Узкий
Контур бровей	**Ломаный**	**Ломаный**
Положение разреза глаз	Слегка косонаружное*	Горизонтальное
Складка верхнего века	Средняя (см.фото 1939г.)	Средняя
Величина скул	**Средняя**	**Средняя**
Высота носа	**Короткий**	**Короткий**
Ширина носа	Широкий	Средний
Спинка носа анфас	Слегка изогнута влево	Расположена не строго вертикально**
Взаиморасположение крыльев носа	**На одном уровне**	**На одном уровне**
Ширина рта	**Малая**	**Малая**
Верхняя губа	Большая	Средняя
Высота подбородка	**Высокий**	**Высокий**
Выступание подбородка	**Выступающий**	**Выступающий**
Форма подбородка анфас	**Закругленный**	**Закругленный**

* - однако на двух других фото положение разреза глаз горизонтальное. Вероятно, сыграла роль небольшая запрокинутость головы на фото, использованном для сравнения.

** - на черепе отсутствовали носовые кости, поэтому данный признак на реконструкции может быть недостоверен. Однако грушевидное отверстие на черепе в нижней части асимметрично, что могло отражаться на асимметрии спинки носа. На реконструкции видно, что направление спинки носа в анфас не строго вертикальное, что также отражает некоторую степень асимметрии.

Таблица 3. Сопоставление описательных признаков на фотографии и графической реконструкции по программе краниофациального соответствия

Таким образом, пол, возраст и рост, определенные по останкам № 86/1-1, соответствуют полу, возрасту и предполагаемому росту Шамсутдинова С.Ш.

Применение программы краниофациального соответствия.

Проведенное сопоставление реальных прижизненных размеров на реконструированном портрете и восстановленных по фотографии выявляет большую степень сходства реконструкции и фото по многим параметрам лица (таблица 1). В пределах погрешности измерений (2 мм для антропометрических измерений по стандартной методике) совпали практически все высотные размеры лица за исключением высоты уха. Чуть большая разница в 3 мм наблюдается по широтным размерам за исключением ширины фильтра (4 мм). Здесь следует сказать, что пока в

антропологической реконструкции не установлена зависимость ширины фильтра от костных структур и этот элемент внешности восстанавливают с определенной степенью условности. Скуловая ширина исключена из рассмотрения как масштабирующий размер. Некоторое расхождение в широтных размерах может быть связано с тем, что у черепа № 86-1.1 были разрушены носовые кости и часть альвеолярного отростка верхней челюсти, отсутствовали верхние резцы и клыки – это могло внести некоторую погрешность в реконструкцию данной области.

Анализ лицевых пропорций на основе рассчитанных индексов выявляет практически полное совпадение основных пропорций на реконструкции и фотографии (таблица 2). Несовпадение относительной высоты верхней



Рис. 3. Наложение графической реконструкции, выполненной по фото черепа № 86-1.1, на фотографию Шамсутдинова С.Ш.

губы также может быть связано с разрушением альвеолярного отростка верхней челюсти черепа. Высокую степень сходства лицевых пропорций наглядно иллюстрирует наложение реконструкции на фото Шамсутдинова С.Ш. (рис. 3).

Описательные признаки анализировались только для ракурса анфас (таблица 3). Большинство описательных признаков совпадают. Различия в ширине и форме носа и высоте верхней губы могут быть связаны с повреждением носовой области на черепе, что вызвало погрешности в реконструкции.

Также стоит отметить большое сходство отдельных элементов черепа и фотографического портрета Шамсутдинова С.Ш. (Рис. 4).

1) Надбровные дуги на черепе хорошо выражены, их форма соответствует рисунку надбровного рельефа на фото.
2) Очевидно сходство в морфологии подбородка.
3) Глубокие, хорошо выраженные клыковые ямки на черепе соответствуют хорошо выраженным носогубным складкам на фото (Герасимов, 1955).
4) Форма носа. По свидетельству Адели Раилевны, на фото 1939 года видно, что у Шамсутдинова С.Ш. нос искривлен в левую сторону. Однако на двух других фото не наблюдается заметного искривления носа. Разрушение носовой области на черепе не позволяет восстановить точную форму носа. Однако хорошо видно, что нижняя часть грушевидного отверстия, образованная верхнечелюстными костями, асимметрична, его правая часть больше левой. На фото, использованном для сравнения, наблюдается аналогичная асимметрия носа, но выраженная в меньшей степени, поэтому данный признак можно считать лишь косвенным подтверждением сходства.

Рис. 4. Изображения, использованные для сопоставления элементов лица и черепа: 1 – фото Шамсутдинова С.Ш.; 2 – фото черепа № 86/1-1 анфас.

На изображении лица	Оценка	На изображении черепа
Трихион (tr) – граница роста волос по сагиттальной линии	+	*Трихион (tr (cr))* – на основании регрессионного уравнения физиономической высоты лица: ФВЛ = 90,515 + 0,748х (МВЛ + 7мм)
Супраорбитале (so) – на уровне нижнего края бровей по сагиттальной линии	+	*Супраорбитале (so)* – на уровне верхнего края глазниц по сагиттальной линии
Субназале (sn) – нижняя точка носа	+	*Субспинале (ss)** – нижняя точка подносовой ости
Гнатион (gn) – нижняя точка подбородка	+	*Гнатион (gn)* – нижняя точка подбородочного выступа (+ 5 мм)
Коронале (co) правая – точка на линии роста волос на правом виске, наиболее удаленная в сторону	+	*Коронале (co) правая* – точка пересечения правой височной линии с венечным швом (+ 5 мм)
Коронале (co) левая – точка на линии роста волос на левом виске, наиболее удаленная в сторону	–	*Коронале (co) левая* – точка пересечения левой височной линии с венечным швом (+ 5 мм)
*Фронтотемпорале (ft) правая** – наиболее медиальная точка на правой височной линии	–	*Фронтотемпорале (ft) правая* – наиболее медиальная точка на правой височной линии (+ 5 мм)
Фронтотемпорале (ft) левая – наиболее медиальная точка на левой височной линии	+	*Фронтотемпорале (ft) левая* – наиболее медиальная точка на левой височной линии (+ 5 мм)
Зигион (zy) правая – наиболее выступающая в сторону точка правой скулы	–	*Зигион (zy) правая* – наиболее выступающая в сторону точка на правой скуловой кости (+ 5 мм)
Зигион (zy) левая – наиболее выступающая в сторону точка левой скулы	+	*Зигион (zy) левая* – наиболее выступающая в сторону точка на левой скуловой кости (+ 5 мм)
Супраментале (sm) – наиболее глубокая тока подбородочной борозды по сагиттальной линии	+	*Супраментале (sm)* – точка на уровне нижних краев альвеолярных возвышений медиальных резцов по сагиттальной линии
Гонион (go) правая – наиболее выступающая в сторону точка правого угла нижней челюсти	–	*Гонион (go) правая* – наиболее выступающая в сторону точка правого угла нижней челюсти (+ 7 мм)
Гонион (go) левая – наиболее выступающая в сторону точка левого угла нижней челюсти	+	*Гонион (go) левая* – наиболее выступающая в сторону точка левого угла нижней челюсти (+ 7 мм)
Эктокантион (ek) правая – наружный угол правого глаза	–	*Эктокантион (ek (cr)) правая* – точка на латеральном крае правой орбиты у глазничного бугорка
Эктокантион (ek) левая –	–	*Эктокантион (ek (cr)) левая* – точка

Таблица 4. Контрольные точки, использованные в фотосовмещении, и оценка их соответствия на двух изображениях.

наружный угол левого глаза		на латеральном крае левой орбиты у глазничного бугорка
Энтокантион (en) правая – внутренний угол правого глаза	+	*Энтокантион (en (cr)) правая* – точка на медиальном крае правой орбиты в месте его перегиба, где нижняя граница орбиты резко уплощается
Энтокантион (en) левая – внутренний угол левого глаза	–	*Энтокантион (en (cr)) левая* – точка на медиальном крае левой орбиты в месте его перегиба, где нижняя граница орбиты резко уплощается
Челион (ch) правая – правый угол рта	+	*Точка правого угла рта***
Челион (ch) левая – левый угол рта	+	*Точка левого угла рта***

* - точка отмечена недостоверно

** - положение точек определялось с помощью ширины рта, вычисленной по уравнению регрессии на основании ширины зубной дуги на уровне Pm2:
ШР = 35,169мм + 0,389 x (Pm2-Pm2)

Таблица 4. Контрольные точки, использованные в фотосовмещении, и оценка их соответствия на двух изображениях.

ФОТОСОВМЕЩЕНИЕ

Фотосовмещение – метод сравнительного исследования, при котором производится наложение изображений двух объектов (в данном случае – фото черепа и фото лица человека; контурная реконструкция и фото лица; графическая реконструкция и фото лица) и по степени совпадения контуров и элементов делается вывод об их сходстве. Важным требованием для фотосовмещения является получение с нативного черепа фотографии в ракурсе, соответствующем исследуемому фото человека. Однако, на момент проведения сравнительной экспертизы у нас не было такой возможности, поэтому для фотосовмещения использовалось имеющееся антропологическое фото черепа № 86-1.1 анфас, на основе которого была сделана графическая реконструкция внешности. Как уже упоминалось, имеются небольшие расхождения в ракурсе между этим фото и фото Шамсутдинова С.Ш., использованным в сравнении, что отразилось на результате фотосовмещения.

Помимо фотографий, для совмещения были подготовлены контурные изображения лица и черепа с контрольными точками, сделанные на основе фото Шамсутдинова С.Ш. и фото черепа № 86-1.1. Рисунок 5 демонстрирует использованные материалы и результаты фотосовмещения. В таблице 4 приведены контрольные точки, использованные в фотосовмещении,

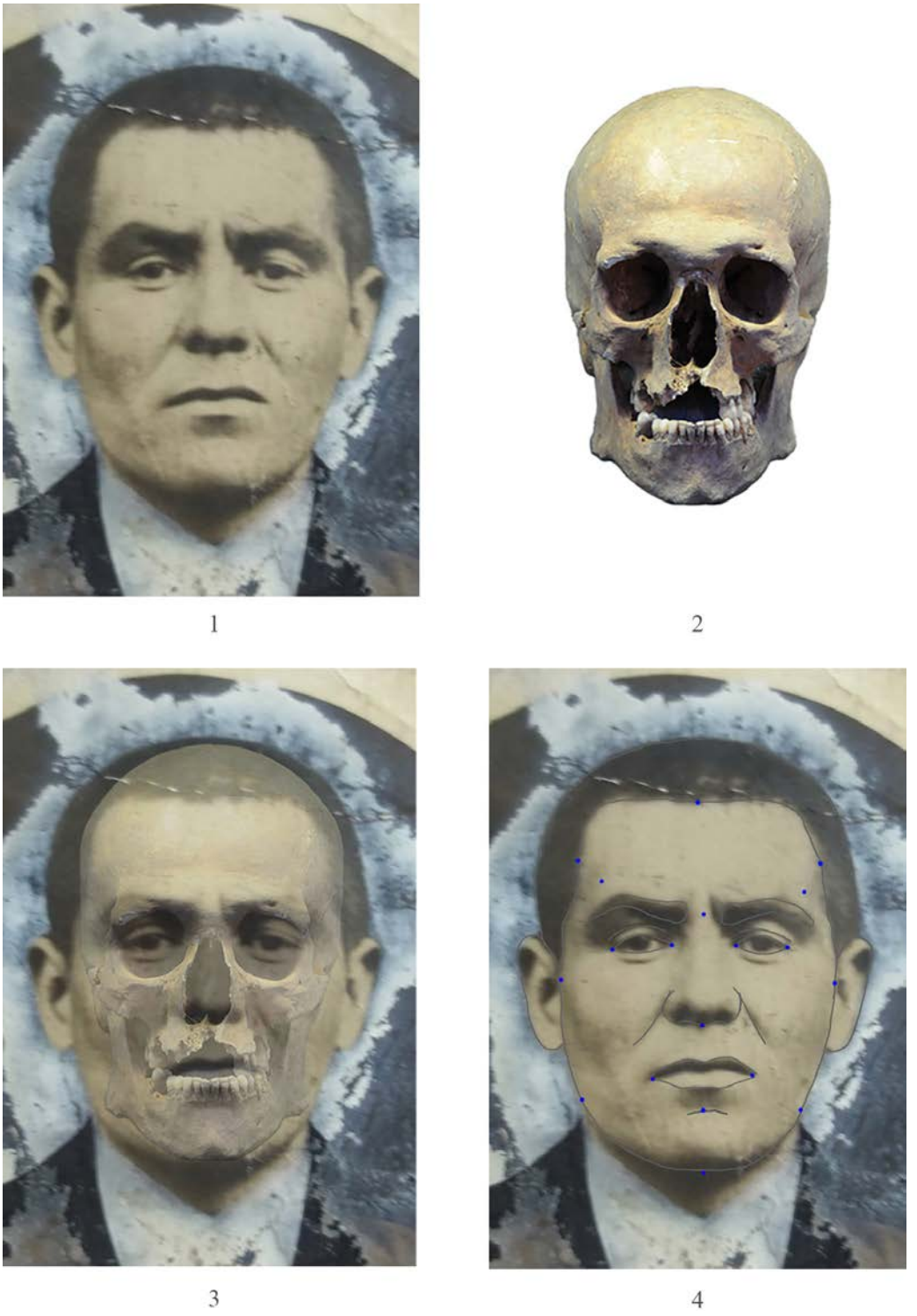

Рис. 5. Результаты сравнительного исследования методом фотосовмещения: 1 – фотография Шамсутдинова С.Ш.; 2 – фото черепа № 86/1-1 анфас; 3 – совмещение изображения черепа с изображением головы; 4 – контуры и контрольные точки головы;

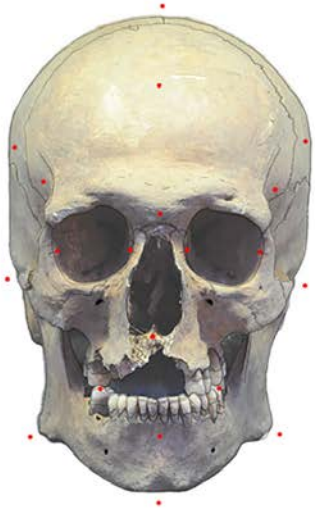

5



6

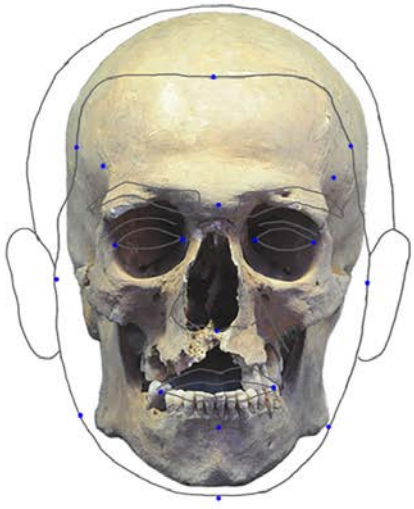

7

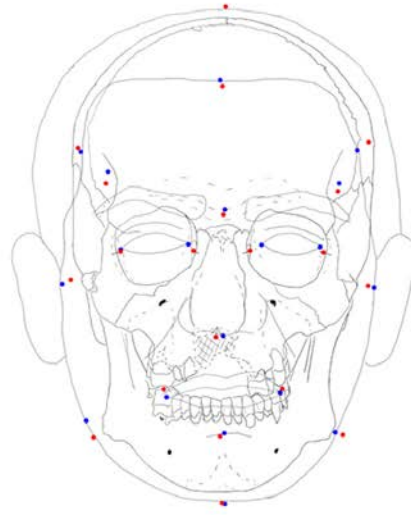

8

Рис. 5. (продолжение): 5 – контуры и контрольные точки черепа; 6 – наложение контуров и точек черепа на изображение головы; 7 – наложение контуров и точек головы на изображение черепа; 8 – наложение контуров и точек головы на контуры и точки черепа

а также результат их совмещения. Для положительного результата расхождение между соответствующими точками лица и черепа не должно было превышать 2 мм (погрешность антропометрических измерений по стандартной методике). В руководстве Томилина и др. для некоторых точек указывается даже большее допустимое расхождение, т.к. при разметке их на лице на положение могут влиять мимика, возрастные изменения и т.д. (Медико-криминалистическая идентификация..., 2000, с. 381-384).

Из таблицы 4 видно, что наибольшее совпадение наблюдается по точкам, отражающим высотные параметры лица. Даже точка *субспинале*, отмеченная недостоверно из-за разрушения верхнечелюстных костей в данной области, отчетливо соответствует подносовой точке на лице. Среди точек, отражающих широтные параметры лица, наиболее аккуратное соответствие наблюдаем для точек углов рта. Для точек *фронтотемпорале*, *зигион* и *гонион* видна общая тенденция: расхождение слева находится в пределах допустимой погрешности, тогда как справа – превышает ее. Такое расхождение логичнее всего объясняется упомянутым небольшим несоответствием ракурсов фотографий лица и черепа. Кроме того, правая точка *фронтотемпорале* на лице отмечена недостоверно, т.к. височная линия здесь плохо прослеживается из-за характера освещения. Что более важно, это расхождение наблюдается только по вертикали, тогда как по горизонтали (непосредственно наименьшая ширина лба) положение точек совпадает предельно аккуратно.

Наиболее озадачивает расхождение глазных точек. Как правило, эти точки однозначно проставляются и на лице, и на черепе, и при совпадении окружающих точек было бы логично предположить и их совпадение тоже. Однако, если по вертикали расхождение глазных точек действительно невелико и вполне может объясняться небольшой запрокинутостью головы на фото, то в положении по горизонтали видно явное несоответствие в положении точек *эктокантион* на лице и на черепе. Анатомически, наружные углы глаз на лице расположены медиальнее точек *эктокантион* на черепе, но в текущем совмещении наблюдаем полное совпадение точек. Отчасти это можно объяснить тем, что на фото наружные углы глаз несколько размыты и из-за положения теней нельзя судить достоверно, видим мы именно угол глаза или же край верхнего века с ресницами. Также могла возникнуть погрешность в разметке точек черепа, т.к. она производилась по фото, где глазничный бугорок на внутренней латеральной стенке орбиты, который определяет положение наружного угла глаза, виден не так четко, как на нативном черепе.

По поводу расхождения в расположении контрольных точек важно отметить, что все они могут быть объяснены небольшим расхождением в ракурсах фотографий и неточностью разметки некоторых точек. В соответствии с рекомендациями (Медико-криминалистическая

идентификация..., 2000, с. 386) такие расхождения считаются несущественными и не могут исключать подобия сравниваемых изображений. Это означает, что в результате сопоставления контрольных точек на изображениях и контурах лица и черепа 12 из 19 точек демонстрируют совпадение, а оставшиеся 7 не исключают подобия.

Если рассмотреть форму контуров лица и черепа, наблюдаем совпадение контуров свода, нижней челюсти и скул (последнее видно на рис. 5-6). Контуры бровей повторяют форму верхнего края глазниц и отражают характерную форму надбровья, но располагаются несколько выше глазниц (особенно в латеральных частях), что в целом соответствует рекомендациям специалистов по формированию линии брови при реконструкции: в медиальной части бровь располагается по верхнему краю глазницы, а в латеральном отделе может значительно отклоняться вверх. Отметки толщин мягких тканей соответствуют контурам лица либо отличаются незначительно.

Обобщая результаты фотосовмещения, можно сделать вывод о большой вероятности принадлежности исследованного черепа индивиду, изображенному на фото. В соответствии с рекомендациями (Медико-криминалистическая идентификация..., 2000, с. 387-394), вероятность экспертной ошибки в данном случае можно оценить как произведение частоты встречаемости признаков, использованных для определения (в данном случае пол и возраст), и вероятности ошибки фотосовмещения. В соответствии с данными авторов, доля мужчин в возрасте 25-29 лет составляет 0,033, а вероятность ошибки при фотосовмещении с черепом, который имел повреждения, - 0,25. Получаем вероятность экспертной ошибки, равную 0,00825. Если использовать более ранние данные по численности и составу населения СССР (Всесоюзная перепись населения..., 1939, с. 28), то доля мужчин в возрасте 20-29 лет составляла 0,0881 от общей численности населения. В этом случае экспертная ошибка составит 0,022, однако, нужно учесть двукратное увеличение возрастного интервала, который берется в расчет.

ЗАКЛЮЧЕНИЕ

Анализ сопоставления прижизненных изображений С.Ш. Шамсутдинова и научной графической реконструкции, выполненной по черепу № 86-1.1, а также фотографий черепа позволяет сделать следующий вывод. На основании большого сходства абсолютных размеров, индексов лицевых пропорций и описательных признаков внешности, совпадения отдельных характерных признаков лица и черепа и положительного результата фотосовмещения выносится заключение о принадлежности

останков № 86-1.1 Шамсутдинову С.Ш. Вероятность экспертной ошибки (ложноположительного результата) составляет 0,00825 с учетом современных данных о доле мужчин в возрасте 25-29 лет или 0,022 с учетом данных Всесоюзной переписи 1939 года о доле мужчин 20-29 лет.

К сожалению, полученные результаты не позволяют дать категоричную оценку принадлежности останков – в масштабах количества погибших полученная вероятность ошибки слишком велика (22 или 8 человек на 1000, которые могут быть ложно опознаны). Уточнить результат экспертизы мог бы генетический анализ, однако существующий порядок обращения с останками в военно-исторических экспедициях не предусматривает их хранение или, за редким исключением, взятие образцов для проведения экспертизы, а порядок захоронения отсекает возможность повторной эксгумации конкретных останков. Также встает вопрос исполнителей и материального обеспечения исследований, т.к. на данном этапе эта работа носит волонтерский характер. Можно было бы порекомендовать создать банк данных генетического материала, скажем, брать по одному зубу от индивида. А к генетическому анализу прибегать в отдельных случаях, когда есть другие доказательства, например, результаты антропологической реконструкции или фото совмещений.

Проведенная сравнительная экспертиза является редкой в своем роде, т.к. исследованию останков людей, погибших во время Великой отечественной войны, уделяется незаслуженно мало внимания, как со стороны научного сообщества, так и со стороны поискового движения. Мы надеемся, что, несмотря на существующие вопросы и проблемы, эта работа станет еще одним маленьким шагом на пути изменения подхода к работе с останками павших, в частности, к работе с останками безымянных солдат.

БЛАГОДАРНОСТИ

Мы глубоко признательны Т.Н. Астафьевой за сотрудничество, которое привело к этому опознанию. А также хотим поблагодарить А.Р. Шамсутдинову за разрешение на публикацию материалов. Участие в экспедиции и сбор материалов проходили в рамках НИР Лаборатории контекстуальной антропологи ИА РАН на 2020 год АААА-А19-119011 890114-2 «Информационные системы в изучении образа жизни древних и Средневековых социумов». Выполнение научной антропологической реконструкции внешности, а также написание статьи проведено в рамках НИР ИЭА РАН.

ЛИТЕРАТУРА

Балуева Т.С., Веселовская Е.В. Новые разработки в области восстановления внешнего облика человека по краниологическим данным // Археология, этнография и антропология Евразии. Новосибирск, 2004. № 1. С.143–150.

Веселовская Е.В. «Алгоритм внешности» – комплексная программа антропологической реконструкции. Вестник Московского университета. Серия XXIII. Антропология. 2018. (2). С. 38-54.

Веселовская Е.В., Балуева Т.С. Новые разработки в антропологической реконструкции. Вестник антропологии. 2012. (22). С. 22–42.

Всесоюзная перепись населения 1939 года. Основные итоги / Под ред. Ю.А. Полякова. М.: Наука, 1992. 256 с.

Герасимов М.М. Восстановление лица по черепу (современный и ископаемый человек). М.: Изд-во АН СССР. 1955. 585 с.

Медико-криминалистическая идентификация. Настольная книга судебно-медицинского эксперта / Под общей редакцией доктора медицинских наук, профессора В.В. Томилина. М.: Издательская группа НОРМА-ИНФРА, 2000. 472 с.

Trotter M., Gleser G.C. A re-evaluation of estimation of stature based on measurements of stature taken during life and of long bones after death // American journal of physical anthropology. (1958). 16(1). Pp. 79-123.

ABSTRACT

A series of graphic reconstructions was made based on the materials from the military-historical expedition “Volkhovsky front. Apraksin”, which took place in 2019 Later, the reconstructions were published on the World Wide Web. The authors of this article received a request from Shamsutdinovaya A.R., who identified her great-grandfather, Shamsutdinov S. Sh., in the graphic reconstruction made on the skull of individual No. 86-1.1. The authors carried out a comparative analysis of the photos of Shamsutdinov S. Sh. with the graphic reconstruction and the skull No. 86-1.1. The comparison was carried out in accordance with the algorithm of craniofacial correspondence (Balueva, Veselovskaya, 2004; Veselovskaya, Balueva, 2012; Veselovskaya, 2018) and the method of photographic superimposition (Medico-criminalistic identification..., 2000). The analysis showed the correspondence of most of the considered parameters of the face and the scientific graphic reconstruction and gave a positive result of photographic superimposition of the face and skull images. According to the obtained data, it was concluded that there is a high probability that the remains No. 86-1.1 belongs to Shamsutdinov S. Sh., the probability of expert error is 0.00825 (based on modern data), of 0.022 (based on data from 1939).

KEY WORDS:

identification, anthropological reconstruction, comparative expertise, photographic superimposition, algorithm of craniofacial correspondence, Great Patriotic War.

ИНФОРМАЦИЯ ОБ АВТОРАХ

Веселкова Дарья Владимировна, м.н.с.
Институт археологии РАН, Лаборатория контекстуальной антропологии. 117292, Москва, ул. Дм. Ульянова, д. 19.
Тел. (моб.) +7 (915) 066-58-06
E-mail: daria.veselkova@yandex.ru

Веселовская Елизавета Валентиновна, г.н.с., д.и.н.
1)Институт этнологии и антропологии РАН Центр Физической антропологии, Лаборатория антропологической реконструкции. 119991, Москва, Ленинский пр., д. 32А.
2) проф. Российский государственный гуманитарный университет, Учебно-научный центр социальной антропологии. 125267, Москва, Миусская пл., строение 6
Тел. (моб.) +7 (917) 553-38-83
E-mail: veselovskaya.e.v@yandex.ru

DOI: 10.33876/2782-5000/2022-2-2/65-78

КРАНИОЛОГИЧЕСКИЕ МАТЕРИАЛЫ НЕКРОПОЛЯ ДЕРБЕНТСКОГО ГАРНИЗОНА НИЗОВОГО КОРПУСА (1722–1735)

Фризен С.Ю.[1] Пестряков А.П.[1] Таймазов А.И.[2] Григорьева О.М.[1]

[1] – Институт этнологии и антропологии РАН (ИА РАН)

[2] – Институт археологии РАН (ИА РАН)

РЕЗЮМЕ

В статье приводятся предварительные итоги исследования краниологических материалов из кладбища Дербентского гарнизона Низового корпуса, раскопанного в 2014 г. Проводится анализ как стандартных краниологических признаков, так и генерализованных параметров мозгового черепа и сравнение с материалами российских губерний опубликованных В.П. Алексеевым.

КЛЮЧЕВЫЕ СЛОВА:

краниология, археология, Дербент, гарнизон, Петр I, Дагестан

ВВЕДЕНИЕ

В 2014 г. в ходе охранно-спасательных археологических работ в Дербенте было открыто и исследовано кладбище Дербентского гарнизона Низового корпуса. Гарнизон в Дербенте в составе двух батальонов пехоты и 72 гренадеров под командованием полковника А.Т. Юнгера был оставлен в 1722 г. во время Каспийского (Персидского) похода Петра I 1722–1723 гг. (Гаджиев, 2016; Гаджиев, Иноземцева, Чекулаев, 2019). Он занял важное место в системе Низового корпуса Русской императорской армии, созданного в 1723 г. на основе батальонов, участвовавших в походе (Курукин, 2010). Дербентский гарнизон был размещен в нижней, приморской части города, носившей в XVI-XVII вв. наименование Шехер-Юнан (в пер. с

перс. – «Греческий город»), а в XVIII-XIX вв. название Дубара (в пер. с перс. – «Две стены»), в возведенном в 1923 г. между двумя городскими стенами земляном укреплении с пятью бастионами (ретраншемент, шанц), и находился здесь до 1935 г. По условиям Гянджинского договора, заключенного 10 марта 1935 г. между Россией и Ираном, Россия вывела гарнизоны Низового корпуса за реку Сулак.

Локализация кладбища Дербентского гарнизона оказалась возможной в результате проведения археологических исследований, поскольку в исторических и архивных документах данная информация отсутствовала. Погребения были выявлены весной 2014 г. во время охранных археологических работ на раскопе XXVII площадью 78 кв. м, заложенном на территории воинской части в г. Дербенте (Будайчиев А.Л., Абиев А.К., Гаджиев М.С., Абдуллаев А.М., 2016). Всего было обнаружено 9 погребений: 7 одиночных и два парных.

В том же году Дербентской приморской археологической экспедицией ИИАЭ ДФИЦ РАН (рук. Таймазов А.И.) в ходе спасательных археологических раскопок на участке строительства административного здания (раскоп XXXI) на площади около 800 кв. м было исследовано 187 погребений (Малашев, Селезнев, Таймазов, Фризен, 2016). Погребения были впущены в культурный слой домонгольского времени (X – нач. XIII в.). Все погребения совершены по христианскому обряду (вытянуто на спине, головой в западный сектор, руки сложены на груди) (Рис. 1). Большинство захоронений было одиночными; изредка встречалась парные погребения, одно являлось братским погребением 4-х чел. В большей части комплексов были зафиксированы остатки древесного тлена (Рис. 1В) и железные кованые гвозди от деревянных гробов, в которых были похоронены умершие. Часть погребений совершена без использования гробов (Малашев, Селезнев, Таймазов, Фризен, 2016. С. 287).

Датировка захоронений определяется по медным нательным крестам, обнаруженных при погребенных (Рис. 1Г). Большинство найденных в погребениях нательных крестов относится к петровскому времени – концу XVII – первой четверти XVIII в. Наиболее ранние типы крестов датируются начиная со второй пол. XVII в (Малашев, Селезнев, Таймазов, Фризен, 2016. С. 287). Кроме того, в одном из погребений (погр. № 161) были найдены 6 проволочных серебряных копеек, т.н. чешуек, относящихся ко времени единоличного правления царя Петра Алексеевича. Самая старая из монет имеет дату 1701 г., самая молодая – 1714 г. Учитывая все это и исторические свидетельства, выявленные и изученные погребения были отнесены к периоду 1722–1735 гг., когда в Дербенте рядом с изученными погребениями был расквартирован Дербентский гарнизон Низового корпуса Русской императорской армии.



Рис. 1. Дербент. Раскоп XXXI.
Кладбище Низового корпуса дербентского гарнизона 1722-1735 гг. Погребение 136.
А - План и разрезы; Б – Погребение. Вид с ВСВ; В – Остатки нижних досок гроба на дне ямы; Г – Деталь. Крестик в районе груди погребенного.

Все погребения, как уже говорилось, совершены по христианскому обряду. Погребены в основном мужчины (211) из них 4 подростка, 32 в возрасте 20-35 лет, 66 – 35-45, лет 85 – 45-55 лет и 5 старше 55 лет. Женская выборка ожидаемо гораздо малочисленнее (19) подросток – 1, 6 - 20-35 лет, 5 – 35-45, лет 6 – 45-55 лет и 1 старше 55 лет. Также было обнаружено 3 погребения новорожденных и 7 детей 1-7 лет (индивидуальные данные черепов представлены в таблицах 6 и 7). Данный поло-возрастной состав, на наш взгляд является закономерным в связи с тем, что кладбище принадлежит военному гарнизону. Сохранность палеоантропологического материала различна, но, по большей части, очень хорошая. Серия была изучена по

краниологической и остеологической программам. Анализ данной выборки затрудняется тем, что серия не является популяцией. По сути – это искусственно сформированная группа людей, собранных из разных регионов Центральной России.

Нами была предпринята попытка внутригруппового анализа с использованием метода Главных Компонент. Анализировались 55 черепов по 11 признакам (1; 8; 17; 45; 48; 77; Zm; 75(1); 54:55; 52:51; SS:SC). I и II Главные Компоненты описывают более 51% изменчивости, наиболее значимыми по ГК I являются: продольный диаметр (1), верхняя высота лица (48) и носовой указатель (54:55) с отрицательным значением; по ГК II – скуловой диаметр (45), симотический указатель (SS:SC) с отрицательным значением и поперечный диаметр (8). На полученном графике (рис. 2) практически нет каких-либо обособленных групп, что, на наш взгляд, является закономерным для искусственно сформированной выборки, по определению разнородной. Тем не менее, нами был проведен межгрупповой Канонический анализ, где для сравнения были привлечены серии из российских губерний изученных В.П. Алексеевым (Алексеев, 1965). На полученном графике (рис. 3), относительно близкими к выборке из Дербента оказываются серии из Калужской, Петербургской и Орловской губерний. Поскольку отсутствуют данные о том из каких регионов производился набор рекрутов, на наш взгляд, можно предположить, что хотя бы часть из них набирались в данных областях.

Также нами был проведен анализ генерализованных параметров мозговой коробки, по методике, предложенной одним из авторов (Пестряков А.П., 1995). Эффективность данной методики была нами продемонстрирована (Фризен С.Ю., Пестряков А.П., 2010), она позволяет анализировать краниологические материалы вне зависимости от того, популяция это или произвольная выборка черепов.

Краниологическая характеристика мужских черепов (мозгового черепа, т.е. черепной коробки) из кладбища российского гарнизона XVIII века города Дербента представлена в таблице №1. Всего измерено 74 мужских черепа, в которых промерено три основных диаметра черепной коробки: наибольший продольный (признак №1 по Мартину), наибольший поперечный (признак №8) и высотный диаметр от базиона (признак №17), используя величины которых были вычислены параметры общей величины и формы черепной коробки. Общая величина черепной коробки вычисляется векторным сложением величин основных её диаметров: $ОРВ=(1^2+8^2+17^2)^{1/2}$. Таким образом каждый из основных диаметров черепа представляет собой проекцию параметра ОРВ на соответствующую пространственную ось. Далее рассчитывались парные индексы: черепной указатель (8/1*100), высотно-продольный указатель (17/1*100) и высотно-поперечный указатель

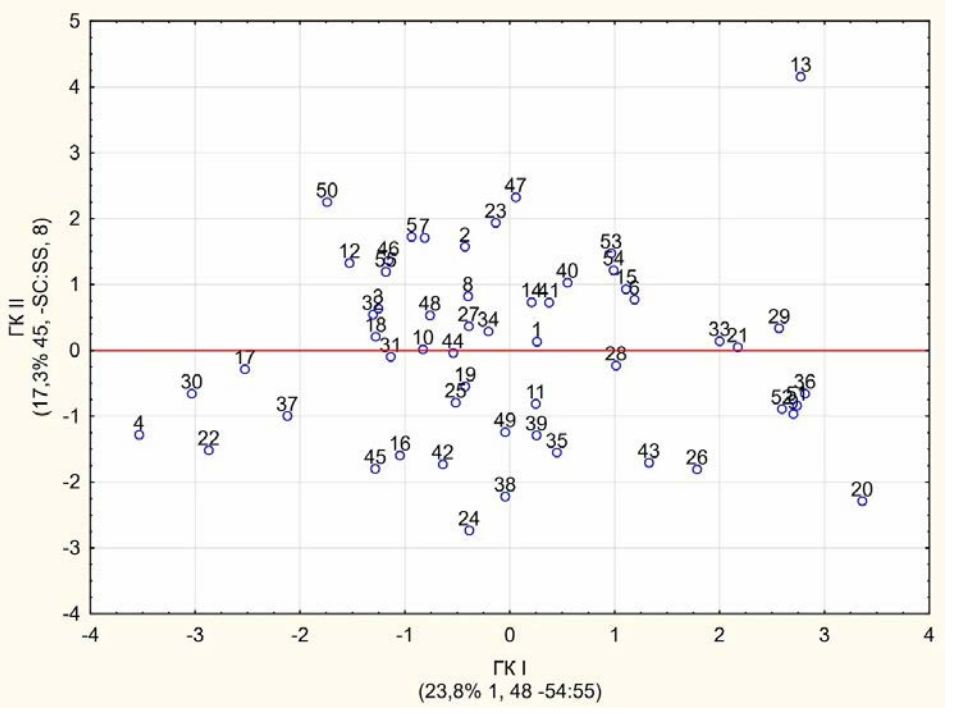

Рис. 2. Мужские черепа из Дербентского гарнизона
в пространстве I и II Главных Компонент

1 - Раскоп XXVII п. 4 ск. 1;
2 - Раскоп XXXI п. 4;
3 - Раскоп XXXI п. 10;
4 - Раскоп XXXI п. 12;
5 - Раскоп XXXI п. 13;
6 - Раскоп XXXI п. 14;
7 - Раскоп XXXI п. 15;
8 - Раскоп XXXI п. 17;
9 - Раскоп XXXI п. 24;
10 - Раскоп XXXI п. 25;
11 - Раскоп XXXI п. 54;
12 - Раскоп XXXI п. 57;
13 - Раскоп XXXI п. 60;
14 - Раскоп XXXI п. 61;
15 - Раскоп XXXI п. 62;
16 - Раскоп XXXI п. 71;
17 - Раскоп XXXI п. 79;
18 - Раскоп XXXI п. 81;
19 - Раскоп XXXI п. 83;
20 - Раскоп XXXI п. 85;
21 - Раскоп XXXI п. 86;
22 - Раскоп XXXI п. 88;
23 - Раскоп XXXI п. 91;
24 - Раскоп XXXI п. 92 ск. 1;
25 - Раскоп XXXI п. 97;
26 - Раскоп XXXI п. 104 ск. 2;
27 - Раскоп XXXI п. 104 ск. 4;
28 - Раскоп XXXI п. 111;
29 - Раскоп XXXI п. 115;
30 - Раскоп XXXI п. 118;
31 - Раскоп XXXI п. 119;
32 - Раскоп XXXI п. 122;
33 - Раскоп XXXI п. 129;
34 - Раскоп XXXI п. 131;
35 - Раскоп XXXI п. 133;
36 - Раскоп XXXI п. 136;
37 - Раскоп XXXI п. 146;
38 - Раскоп XXXI п. 158 ск. 1;
39 - Раскоп XXXI п. 158 ск. 2;
40 - Раскоп XXXI п. 162;
41 - Раскоп XXXI п. 168;
42 - Раскоп XXXI п. 173 ск. 1;
43 - Раскоп XXXI п. 173 ск. 2;
44 - Раскоп XXXI п. 182 ск. 1;
45 - Раскоп XXXI п. 185;
46 - Раскоп XXXI – М;
47 - Раскоп XXXI – Н;
48 - Раскоп XXXI – Ц;
49 - Раскоп XXXI – Ш;
50 - Раскоп XXXI – Э;
51 - Раскоп XXXI - Кв. Д5;
52 - Раскоп XXXI - БЭ2;
53 - Раскоп XXXI - БЭ3;
54 - Раскоп XXXI - БЭ4;
55 - Раскоп XXXI – РП.

(17/8*100). Кроме этого, вычислялись индексы, в которых задействованы величины всех трёх диаметров черепа: указатель долихоидности (УД), брахиодности (УБ) и гипсиоидности (УГ), где оценивалась величина какого-либо из основных диаметров черепа относительно величин двух остальных. Величины УД, УБ и УГ вычисляются единообразным способом. Это средние геометрические отношения каждого из трех названных диаметров черепной коробки к двум оставшимся (в%). Например, УД = $100*[(1^2/(8*17)]^{1/2}$. Итак, всего нами изучалось 10 признаков и указателей, характеризующих черепную коробку.

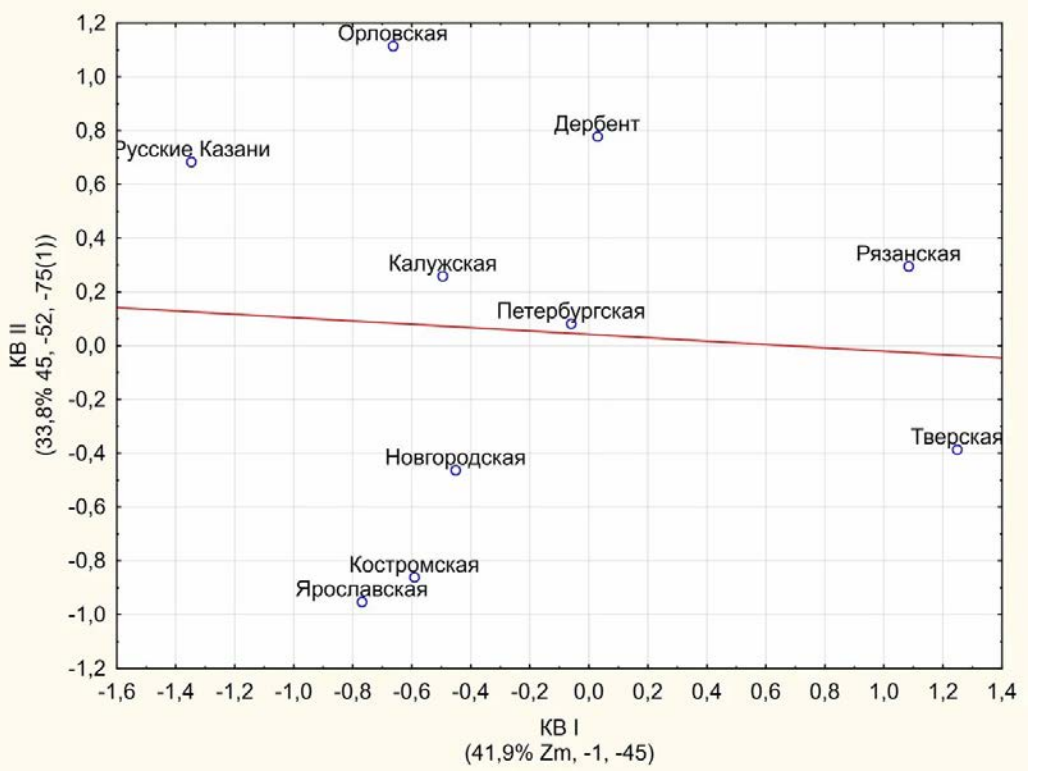

Рис. 3. Серия из Дербента и серии из российских губерний в пространстве I и II Канонических Векторов.

Из таблицы видно, что среди исходных метрических признаков здесь наиболее варьирует высотный диаметр черепа, у него наибольший коэффициент вариации. Среди парных указателей – высотно-поперечный, а среди тройных указателей – указатель брахиоидности (УБ). Медианы изучаемых признаков мало отличаются от их среднеарифметических, что свидетельствует о нормальном (гауссовом) распределении величин изучаемых признаков в данной серии. Величина черепной коробки (параметр ОРВ) несколько больше среднемировой величины этого признака. Черепной указатель – умеренная брахикрания. Однако 5 черепов (6,8%) долихокранны, а 22 черепа (30,1%) мезокранны. Высотно-поперечный индекс здесь в среднем равен 94,42, т.е. высотный диаметр имеет меньшую величину, чем поперечный, что типично для практически всех современных краниологических серий территории нашей страны, а также территории Северной Ев-

	1	**8**	**17**	**ОРВ**	**8:1**	**17:1**	**17:8**	**УД**	**УБ**	**УГ**
Численность	74	74	74	74	74	74	74	74	74	74
Средняя	**179,78**	**144,84**	**136,61**	**268,34**	**80,63**	**76,01**	**94,42**	**127,90**	**92,52**	**84,70**
Сигма	4,61	3,79	4,38	5,01	2,61	2,28	3,87	3,37	3,17	2,65
Коэф.вариации	2,56	2,62	3,20	1,87	3,24	3,00	4,10	2,63	3,42	3,14
Медиана	179,0	145,0	137,0	268,9	80,8	76,2	94,3	127,9	92,8	84,6

Таблица 1. Краниологическая характеристика серии гарнизона Дербента.

разии. Однако у 11 наших черепов (14,9%) отношение 17:8 ≥ 100,0. Это может свидетельствовать о древней примеси южных краниологических форм.

В следующей таблице сравним краниологической характеристики серии Дербента с панойкуменными краниотипами, выделенными нами в более ранних работах (Пестряков. 1995; Пестряков, Григорьева, 2004).

	N*	1	8	17	ОРВ	8:1	17:1	17:8	УД	УБ	УГ
тропиды	60	183,2	132,3	133,7	262,6	72,3	73,0	101,0	137,8	84,6	85,9
голарктиды	155	180,1	145,1	132,8	266,7	80,6	73,8	91,6	129,8	93,9	82,2
пацифиды	148	179,5	140,3	136,7	265,7	78,3	76,2	97,4	129,9	89,7	86,1
Дербент	1	**179,8**	**144,8**	**136,6**	**268,3**	**80,6**	**76,0**	**94,4**	**127,9**	**92,5**	**84,7**

* - *n – в данном случае число серий.*

Таблица 2. Краниологические данные серии Дербента на фоне панойкуменных краниотипов.

Из таблицы видно из 10 изученных признаков в 7 случаях наша серия ближе всего к голарктидам, в двух случаях – к пацифидам и лишь в одном случае к тропидам.

По данным таблицы построена дендрограмма таксономической близости нашей серии к панойкуменным краниотипам современного человечества (Рис. 4).

Согласно дендрограмме (рис. 4) по метрическим признакам черепной коробки наша серия в два раза ближе к голарктидам, чем к пацифидам, и в 6 раз ближе, чем к тропидам. Таким образом, наша краниологическая серия безусловно должна быть отнесена к панойкуменному краниотиру голарктидов. (Следует помнить, что наша краниологическая классификация не является расовой!). К голарктидам относятся как большинство европеоидов, так и континентальные монголоиды. Между собой они конечно хорошо различаются при подробном краниологическом анализе, когда рассматриваются также признаки лицевого скелета. Можно ли корректно отделить их друг от друга, используя лишь метрические признаки черепной коробки? В одной из наших работ определённые результаты на этот счёт получены (Пестряков, Федорчук, 2016). Некоторые краниологические данные серий, изученных в этой статье, сопоставим с двумя объединёнными сериями русских (Алексеев, 1969) и с данными нашей серии из Дербента.

Также как в названной выше статье разобьём эти краниосерии на три группы. 1) “Чистые” европеоиды: латыши, армяне, осетины, русские; 2) Наиболее монголоидные группы: казахи, ханты, чукотские эскимосы; 3) Группы с заметной монголоидной или уралоидной примесью: лопари, ногайцы, башкиры. Индекс 9/43 (посторбитальное сужение черепа) окажется

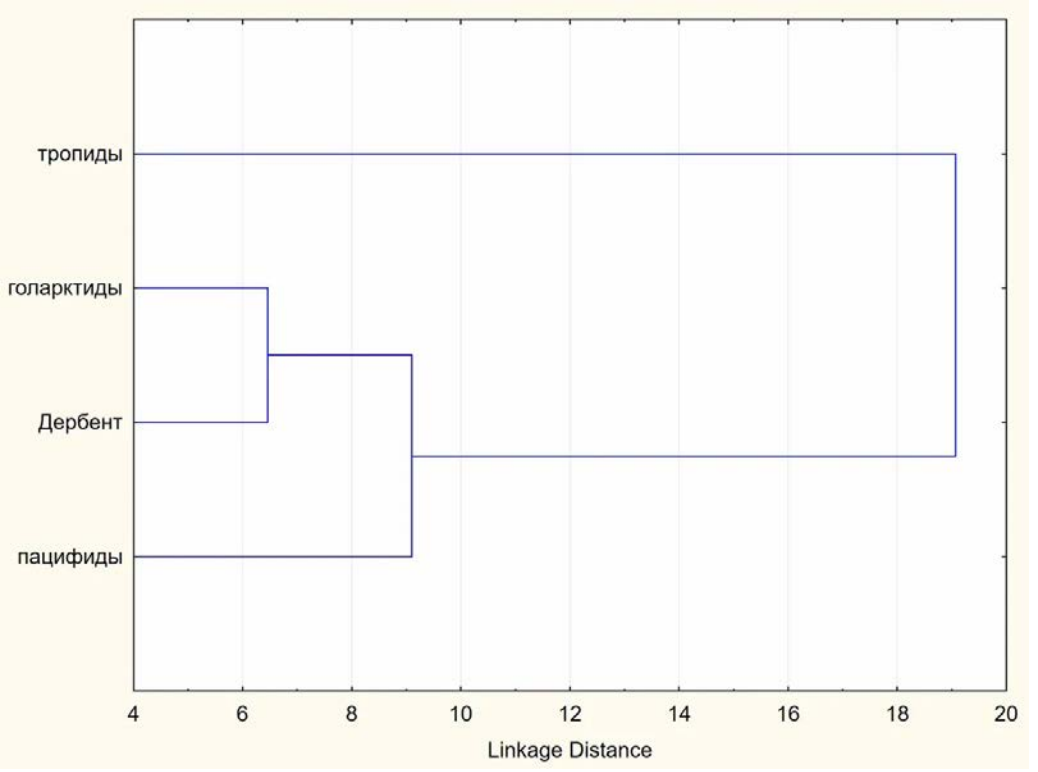

Рис. 4. Дендрограмма таксономической близости дербентской серии к панойкуменным краниотипам.

у европеоидов наибольшим (варьирует здесь от 91,4 до 93,5), а у монголоидов наименьшим (варьирует от 86,8 до 89,0). Т.е. в европеоидных краниосериях посторбитальное сужение наименьшее, а в монголоидных наибольшее. При этом значения среднегрупповых величины этого признака в названных группах совсем не перекрещиваются: у европеоидов индекс 9/43

Серия	**n**	**OPB**	**43**	**9**	**10**	**11**	**9/43**	**10/11**	10/11 ≥100
Латыши	34	266,7	105,3	96,2	121,1	125,8	91,4	96,8	28,5%
Лопари	73	263,6	104,8	95,3	118,8	128,2	91,1	92,8	2,8%
Армяне	102	261,6	105,1	96,8	122,4	124,4	92,2	98,5	37,5%
Осетины	88	264,9	105,6	97,4	120,5	126,3	92,3	95,5	15,6%
Ногайцы	20	265,7	108,0	98,2	122,2	130,4	90,8	94,3	11,1%
Башкиры	42	272,9	109,4	97,5	122,0	132,7	89,2	92,0	4,8%
Казахи	45	269,2	109,7	95,3	121,6	137,6	86,8	88,4	0,0%
Ханты	89	263,7	107,4	95,5	118,6	132,5	89,0	89,5	0,0%
Эскимосы	27	269,0	109,3	96,2	119,4	133,9	87,9	88,7	0,0%
Русские Севера	109	265,9	105,4	98,1	121,3	124,0	93,1	97,8	?
Русские Центра	175	264,0	104,5	97,7	122,2	123,4	93,5	99,0	?
Дербент	***74***	***268,3***	***106,8***	***98,7***	***121,0***	***124,7***	***92,5***	***97,2***	***32,9%***

Таблица 3. Величины дополнительных признаков и индексов черепной коробки серии из Дербента на фоне некоторых современных краниосерий.

равен или больше 91,4, у монголоидов равен или меньше 86,8. Разрыв значительный. Серии промежуточного расового облика здесь занимают промежуточное положение, этот признак варьирует у них от 89,2 до 91,1.

Аналогично, признак 10/11 (отношение наибольшей ширины лобной кости к ширине основания черепа) показывает ту же изменчивость. Наибольшая его величина у европеоидных серий (варьирует от 95,5 до 99,0), наименьшая у монголоидов (варьирует от 88,4 до 89,5). Серии промежуточные в расовом отношении занимают по этому признаку тоже промежуточное положение (признак варьирует от 92,0 до 94,3). Кроме различия среднегрупповых величин этого признака, здесь фиксируется также качественное различие величины этого признака. В европеоидных сериях часто встречаются черепа, у которых индекс 10/11 ≥100,0, т.е. наибольшая ширина лобной кости превосходит ширину основания черепа. Таких черепов в серии армян 37,5%, осетин – 15,6%, латышей – 25,8%, ногайцев – 11,1%, башкир – 4,8%, лопарей – 2,8%. В наших наиболее монголоидных сериях казахов, хантов и эскимосов подобного не наблюдается совсем. К сожалению, нет индивидуальных данных по названным русским сериям, поэтому частота этого интересного признака у них нам неизвестна.

По этим двум выше анализируемым признакам наша серия из Дербента попадает в европеоидную группу: признак 9/43 равен 92,5, признак 10/11 равен 97,2, а черепов, у которых 10/11 ≥100,0 здесь 11 экземпляров (32,9%).

Так как гарнизон Дербента в начале XVIII века был видимо практически чисто русским (славянским), то интересно сопоставить его краниологические характеристики с русскими сериями (в основном XIX века). Соответствующие краниологические материалы взяты из фундаментальной монографии В.П. Алексеева (Алексеев, 1969).

Нами выбраны самые многочисленные мужские краниосерии территории Великороссии. В таблице №4 представлены среднегрупповые (по губерниям России) величины изучаемых нами признаков.

В этой таблице кроме среднегрупповых величин высчитаны (невзвешено) средние межгрупповые величины (без учёта данных по Дербенту и с их учётом). Также и межгрупповые дисперсии (сигмы) даны с учётом и без учёта данных по Дербенту.

Из материалов этой таблицы видно, что серия из Дербента по большинству признаков не выделяется из русского краниологического фона. Исключение составляет несколько бо̀льшая высота черепной коробки (признак №17) и тесно связанные с этим следующие параметры: общая величина черепа (ОРВ), высотно-продольный (17:1) и высотно-поперечный (17:8) индексы и указатель гипсиоидности (УГ). Величины именно этих признаков в серии Дербента являются максимальными при сравнении с другими сериями русских. Характерно также, что и межгрупповые дисперсии (сиг-

Губерния	n	**1**	**8**	**17**	**ОРВ**	**8:1**	**17:1**	**17:8**	**УД**	**УБ**	**УГ**
Петербургская	42	180,3	145,2	134,5	267,7	80,7	74,8	92,6	129,0	93,2	83,1
Новгородская	25	179,2	145,3	132,8	266,2	80,5	74,3	92,1	129,0	94,2	82,3
Костромская	30	177	145,1	132,4	264,4	82,1	74,8	91,2	127,7	94,8	82,6
Ярославская	47	177,3	143,1	132,6	263,6	81,2	74,8	92,2	128,7	93,3	83,2
Тверская	65	175,8	145,5	132,8	264,0	83	75,5	91,1	126,5	95,2	83,0
Рязанская	23	176,9	142,9	131,1	262,5	80,9	74,1	91,6	129,2	93,8	82,5
Калужская	27	180,2	142,6	131,7	264,9	79,3	73,5	92,8	131,5	92,6	82,2
Орловская	32	182	144,2	131,6	266,9	79,3	72,4	91,5	132,1	93,2	81,2
Русские Казани	40	179,1	144,3	134,5	266,4	80,8	75,3	93,3	128,6	93,0	83,7
Дербент	74	*179,8*	*144,8*	*136,6*	*268,3*	*80,6*	*76*	*94,4*	*127,9*	*92,5*	*84,7*
Средняя,без Д.		**178,64**	**144,24**	**132,67**	**265,19**	**80,87**	**74,39**	**92,04**	**129,15**	**93,70**	**82,65**
Средняя, с Д.		***178,76***	***144,30***	***133,06***	***265,50***	***80,84***	***74,55***	***92,28***	***129,02***	***93,58***	***82,85***
Сигма, без Д.		**2,02**	**1,13**	**1,19**	**1,72**	**1,19**	**0,96**	**0,76**	**1,74**	**0,88**	**0,72**
Сигма, с Д.		***1,94***	***1,08***	***1,68***	***1,90***	***1,12***	***1,04***	***1,03***	***1,69***	***0,91***	***0,94***

Таблица 4. Краниологические характеристики серии из Дербента на фоне русских серий.

мы) именно этих признаков увеличиваются при включении в расчёт данных серии Дербента.

То есть наша серия отличается от фона за счёт несколько большей величины черепной коробки и большей величины свода черепа. Это можно объяснить тем, что в армейские рекруты забирались сравнительно более рослые и крепкие крестьянские парни. Впрочем, это отличие было невелико.

В нижеследующих дендрограммах рассмотрим место нашей дербентской серии среди губернских краниосерий (рис. 5 и рис. 6).

Здесь к нашей серии из Дербента наиболее близки краниосерии северо-западных губерний России (Петербургская и Новгородская), а также серия русских Казани (вероятно, сравнительно поздних мигрантов из коренной России). Можно также предположить, что петровской армейской администрации, а это было начало XVIII века, легче было вербовать рекрутов вблизи государственно центра (г. Санкт-Петербург). Казань же, где могла проходить докомплектация рекрутского набора, находится на среднем течении Волги, на основном водном пути из России на Каспий.

На рис. 6 в дендрограмме отражены расстояния между сравниваемыми краниосериями по признакам формы черепной коробки. Здесь наблюдается похожая, но более неопределённая и размытая картина взаимосвязи между краниосериями. Дербентская серия сближается здесь с большинством русских серий. В стороне остаются лишь серии Калужской и Орловской губерний, которые и на предшествующей дендрограмме образуют обособленный кластер.

В следующей таблице №5 даны величины некоторых других метрических признаков черепной коробки, о которых речь шла выше.

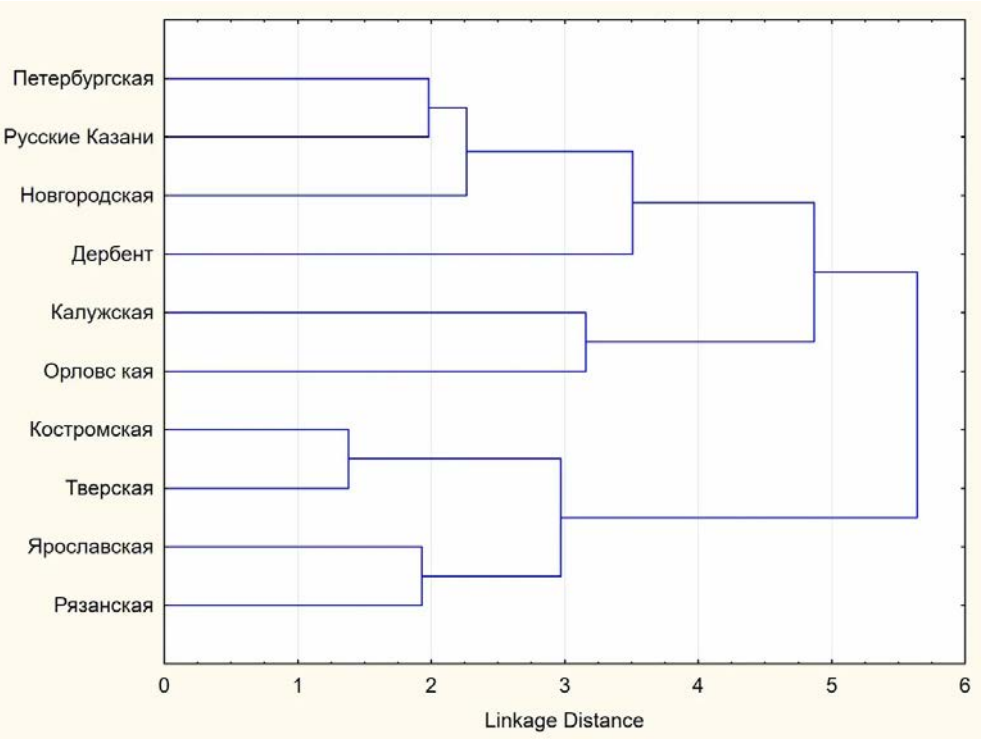

Рис. 5. Дендрограмма расстояний между губерниями и гарнизоном Дербента.

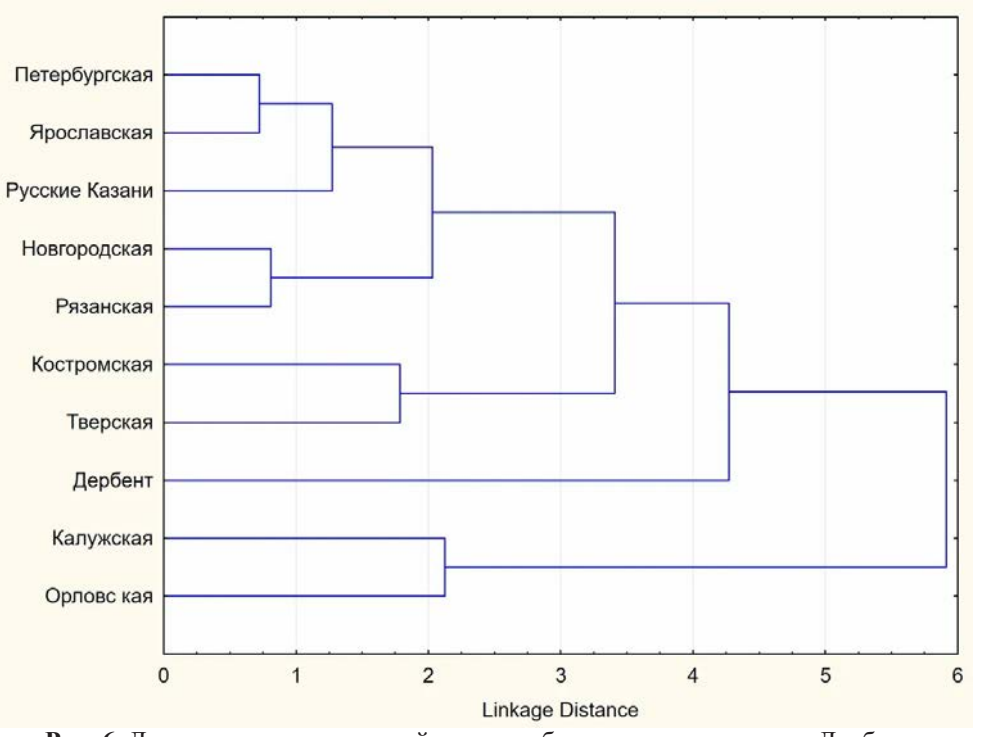

Рис. 6. Дендрограмма расстояний между губерниями и гарнизоном Дербента.

Губерния	n	ОРВ	43	9	10	11	9:43	10:11
Петербургская	42	267,7	105,7	98,4	121,6	125,0	93,1	97,3
Новгородская	25	266,2	105,2	99	121,4	123,4	94,1	98,4
Костромская	30	264,4	104,7	97,1	122,7	124,3	92,7	98,7
Ярославская	47	263,6	104,5	98,1	122,7	122,0	93,9	100,6
Тверская	65	264,0	104,6	98,1	122,5	123,6	93,8	99,1
Рязанская	23	262,5	104,6	95,5	119,1	123,6	91,3	96,4
Калужская	27	264,9	106,2	97,7	121	124,1	92,0	97,5
Орловская	32	266,9	106,9	97,2	120,8	124,6	90,9	97,0
Русские Казани	40	266,4	105,0	97,1	120,2	124,1	92,5	96,9
Дербент	74	*268,3*	*106,8*	*98,7*	*121*	*124,7*	*92,5*	*97,2*
Средняя, без Д.		265,19	105,27	97,58	121,33	123,86	92,70	97,97
Средняя, с Д.		*265,50*	*105,42*	*97,69*	*121,30*	*123,94*	*92,68*	*97,89*
Сигма, без Д.		1,72	0,84	1,01	1,22	0,86	1,14	1,34
Сигма с Д.		*1,90*	*0,93*	*1,02*	*1,15*	*0,86*	*1,07*	*1,29*

Таблица 5. Сравнение дополнительных признаков черепной коробки серии из Дербента с представленными губернскими краниосериями.

Эта таблица построена по такому же принципу, что и таблица 4. Здесь даны величины следующих признаков черепа: верхняя ширина лица (№43), наименьшая ширина лба (№9), наибольшая его ширина (№10), ширина основания черепа, а также индекс посторбитального сужения (9:43) и наибольшая лобная ширина, отнесённая к величине основания черепа (10:11). В последних строчках представлены средние межгрупповые величины и дисперсии (сигмы) величин признаков с учётом серии из Дербента и без этого учёта.

Здесь наша дербентская серия практически не выделяется из представленного массива русских краниосерий.

ВЫВОДЫ

1. Изученная краниосерия из русского гарнизонного могильника Дербента (южный, прикаспийский Дагестан) начала XVIII века по нашей краниологической классификации безусловно принадлежит к панойкуменному краниотипу голарктидов. Характеризуется несколько бо̀льшей величиной черепной коробки (ОРВ), сравнительно со средней величиной этого признака среди голарктидов и несколько более высоким сводом черепа. Для серии характерна умеренная брахикрания, но около трети их числа долихокраны и мезокраны.

2. Среди голарктидов, которые включают в свой краниотип большую часть европеоидов и континентальных монголоидов, наша краниосерия даже по особенностям строения черепной коробки безусловно относится к европеоидам. Об этом свидетельствует слабая выраженность посторбитального сужения черепа (у континентальных монголоидов она сильная) и высокая величина индекса соотношения наибольшей ширины лобной кости к ширине основания черепа (у континентальных монголоидов эта величина определённо меньше).

3. Сравнение краниологических характеристик краниосерии из Дербента с сериями, сборными по российским губерниям, показали её несколько большую близость к мужскому населению северо-запада Российской империи. Можно предположить, что значительная часть дербентского армейского гарнизона были рекрутами из северо-западных губерний.

ЛИТЕРАТУРА

Алексеев В.П. Происхождение народов Восточной Европы (краниологическое исследование). «Наука», М., 1969, 324 с.

Будайчиев А.Л., Абиев А.К., Гаджиев М.С., Абдуллаев А.М. Охранно-спасательные раскопки в Дербенте // Археологические открытия 2014 года. М., 2016. С. 218–220.

Гаджиев М.С. Петр Великий и Дербент // Петровские памятники России и Европы: Изучение, сохранение, культурный туризм: Материалы VII *Международного Петровского конгресса. СПб., 2016. С. 232–244.*

Гаджиев М.С. Дербентский гарнизон Низового корпуса Русской Императорской армии (1722–1735): Краткий обзор // Петр I *и Восток*. Материалы XI *Международного Петровского конгресса.* 1–2 июня 2018 г. *СПб., 2019. С.* 72–87.

Курукин И.В. Персидский поход Петра Великого: Низовой корпус на берегах Каспия: 1722–1735. М., 2010.

Малашев В.Ю., Селезнев А.Б., Таймазов *А.И., Фризен С.Ю.* Кладбище Дербентского гарнизона Низового корпуса (1722-1735 гг.) // Изучение и сохранение археологического наследия народов Кавказа. XXIX Крупновские чтения. Материалы Международной научной конференции. Грозный, 18-21 апреля 2016 г. Грозный, 2016. С. 287-288.

Пестряков А.П. Расы человека в краниологической классификации населения тропического пояса. //Современная антропология и генетика и проблема рас у человека. М, 1995, с.43-90.

Пестряков А.П., Григорьева О.М. Краниологическая дифференциация современного населения. //Расы и народы, Вып.30. «Наука», М., 2004, с.86-131.

Пестряков А.П., Федорчук О.А. Изменчивость некоторых параметров

черепной коробки по сериям близким к современности с территории Северной Евразии.// Вестник антропологии, Новая серия, №3 (35), 2016, с.11-26.

Фризен С.Ю., Пестряков А.П. Краниологические особенности населения Южного Приуралья раннесарматского времени // Вестник Московского университета. Серия XXIII. Антропология. №1. М., 2010. С. 46-57

ABSTRACT

The article presents the preliminary results of the study of the craniological materials from the cemetery of the Derbent garrison of the Nizovyj korpus. The excavation of the graveyard took place in 2014 We made an analysis of both standard craniological features and generalized parameters of the brain skull, as well as a comparison with the materials of Russian provinces published by V.P. Alekseev.

KEY WORDS:

craniology, archeology, Derbent, garrison, Peter I, Dagestan

ИНФОРМАЦИЯ ОБ АВТОРАХ

Фризен Сергей Юрьевич к.и.н., н.с.
Институт этнологии и антропологии РАН, Центр Физической антропологии
Адрес: 119991, Москва, Ленинский пр., д. 32А
Тел. (моб.) +7 (919) 770-71-56
E-mail: frizents@iea.ras.ru

Пестряков Александр Петрович к.и.н., с.н.с.
Институт этнологии и антропологии РАН Центр Физической антропологии, Лаборатория антропологической реконструкции.
Адрес: 119991, Москва, Ленинский пр., д. 32А.
Тел. (моб.) +7 (905) 784-00-82
E-mail: labrecon@yandex.ru

Таймазов Артур Исрапилович к.и.н., с.н.с.
Институт истории, археологии и этнографии Дагестанского федерального исследовательского центра РАН, Отдел археологии.
Адрес: 367030, Махачкала, ул. М. Ярагского, д. 75
Тел. (моб.) +7 (964) 016-33-96
E-mail: taymazov_artur@mail.ru

Григорьева Ольга Михайловна к.и.н., с.н.с.
Институт этнологии и антропологии РАН Центр Физической антропологии, Лаборатория антропологической реконструкции.
Адрес: 119991, Москва, Ленинский пр., д. 32А.
Тел. (моб.) +7 (915) 432-48-70
E-mail: labrecon@yandex.ru

DOI: 10.33876/2782-5000/2022-2-2/79-95

ИСКУССТВЕННЫЕ ПОВРЕЖДЕНИЯ ПОСТКРАНИАЛЬНЫХ СКЕЛЕТОВ У НОСИТЕЛЕЙ КАМЕНСКОЙ КУЛЬТУРЫ ВЕРХНЕГО ПРИОБЬЯ (ПОСТАНОВКА ПРОБЛЕМЫ)

М.П. Рыкун[1]

[1] – Национальный исследовательский Томский государственный университет

РЕЗЮМЕ

Проведено предварительное макроскопическое исследование посткраниальных скелетов серий каменской культуры Верхнего Приобья (IV– II вв. до н.э.) – Камень-2, Масляха-1, Новотроицкое-1,2. С помощью метода визуальной (остеоскопической) диагностики костяков были выявлены искусственные деструктивные изменения длинных костей конечностей, в основном, в области суставов. Зафиксированные дефекты, предположительно, являются преднамеренными повреждениями при посмертной манипуляции с телом покойного в некрополях скифского времени на территории Верхнего Приобья. Поднимается проблема создания унифицированной методики по идентификации и дифференциации дефектов костей посткраниальных отделов скелета. Решение этой проблемы позволит соотнести палеоантропологические данные с археологическими сведениями и получить новые сведения по повседневной погребальной традиции и других маркеров религиозной жизни носителей отдельных культур скифо-сибирской общности Евразии.

КЛЮЧЕВЫЕ СЛОВА:

палеоантропология, посткраниальный скелет, преднамеренные повреждения, каменская и тагарская культуры, скифо-сибирские общности Евразии

МАТЕРИАЛЫ И МЕТОДЫ:

Работа выполнена на основе изучения палеоантропологических коллекций кабинета антропологии КА ТГУ. Палеоантропологические материалы представлены полными и разрозненными скелетами хорошей сохранности взрослых индивидов из некрополей лесостепного Алтая: Камень-2 (Каменский р-н, Алтайский край), Масляха-1 (Крутихинский р-н, Алтайский край), Новотроицкое-1, 2 (Тальменский р-н, Алтайский край). Они датируются в пределах IV– II вв. до н.э. и принадлежат каменской культуре Верхнего Приобья (Могильников, 1997; Фролов, 2008; Шульга и др., 2009). При предварительной обработке палеоантропологических материалов в количестве 295 скелетов (79 из Камнь-2, 54 из Масляха-1, 100 из Новотроицкое-1 и 62 из Новотроицкое-2) из них у 28 (9,5%) были зафиксированы явные деструктивные изменения костной ткани. Специфические повреждения локализовались, в основном, в области эпифизов длинных костей скелетов, как у мужчин, так и у женщин. Аналогичные повреждения выявлены и на палеоантропологических материалах могильников тагарской культуры – Кошколь, Балалык-1, Сопки-1 (Шарыповский район, Красноярский край), существовавшей в степной и лесостепной полосе Южной Сибири в I тыс. до н.э. (Грязнов, 1968. С. 187).

Идентификация дефектов на костях человека имеет определенные сложности, так как отсутствует унифицированная методика фиксации подобных повреждений на посткраниальных скелетах. Хотя вопрос о диагностических признаках, которые позволили бы дифференцировать «травматические повреждения от последствий специфических манипуляций с человеческими останками» неоднократно обсуждался в иностранных публикациях (см. Медникова, 2000. С. 437). В ряде научных публикаций содержатся некоторые методические указания, касающиеся описания состояния костной структуры, определения мест локализации дефектов на черепе у одного индивида и группы населения, принадлежащего конкретной археологической культуре (Медникова, 1997; 2000; Гиря и др., 2020; Куфтерин, Воробьева, 2020. С. 98-111). Наиболее полный обзор литературы по выявлению травм и трепанаций на черепе представлен М.Б. Медниковой (Медникова, 2001) и, по большей части, касается раздела краниотомии. Так, Поль Брока (Broca P., 1877), занимаясь вопросами трепанации черепа, предложил классификацию трепанационных отверстий на своде черепа по цели проведения операций: хирургическая и ритуальная. Тем самым, он обозначил два момента хирургических вмешательств: при жизни и после смерти (Медникова, 2018). Исследования Х. Ульриха, Ф. Вайкмана (1965), Д. Бротвела (1972, 1994) в области краниотомии показали, что трепанации

производились чаще на конкретных участках черепной коробки и вполне могли быть связаны с определенными культурными традициями (См. Медникова, 2001. С.31-32).

В работах, посвященных исследованию повреждений на черепе, встречаются упоминания отдельных деструктивных изменений длинных костей скелета погребенного. Например, обнаруженная в могиле сунгирских подростков, бедренная кость (Сунгирь 4) имеет специфические искусственные разрушения эпифизов, что, в сочетании с другими моментами этого захоронения, рассматривается как факт преднамеренных разрушений костяков в ритуале погребений в каменном веке (Медникова, 2000. С 437; Китов и др., 2016). Однако, отдельно проблема дифференциации дефектов на костях посткраниального скелета человека не освещалась и до сих пор работа с таким материалом остается без методических указаний. Поэтому, важным этапом для разработки унифицированной методики исследования повреждений на посткраниальных скелетах является накопление материалов из антропологических серий древних палеопопуляций конкретных географических ареалов их обитания – от единичных случаев до репрезентативных выборок.

Основной задачей автора является исследование состояния посткраниальных скелетов носителей каменской культуры с территории лесостепного Алтая, на предмет выявления у них посмертных преднамеренных повреждений.

ВВЕДЕНИЕ

Среди скифских культур середины VI–III–II вв. до н.э. наиболее интегрированной в скифо-сибирский мир была каменская. Начало формирования ее относится ко 2-ой пол. VI в. до н.э. – рубежу VI–V вв. до н.э. на пространстве от Павлодарского Прииртышья и Западной Кулунды до Барнаульско-Новосибирского Приобья (Могильников, 1997. С.108; Фролов, 2008.С. 54-55). Каменская культура представляла собой мощное этнокультурное образование раннего железного века. По археологическим данным каменская культура сформировалась в результате смешения аборигенного большереченского субстрата и пришлого с запада и юго-запада, в основном, сакского населения Семиречья и Приаралья, Казахстана и групп кочевников Южного Приуралья (Могильников, 1997. С.7).

Анализ краниологических материалов указывает на многокомпонентность состава населения Верхнего Приобья, где в эпоху раннего железного века обитало смешанное население, включавшее различные европеоидные и монголоидные расовые элементы. Основным

его компонентом являлся мезобрахикранный европеоидный тип, сходный с типами саков, усуней, сарматов и других раннекочевнических групп евразийских степей. Каменское население можно охарактеризовать как европеоидное с монголоидной примесью, удельный вес последней варьирует в зависимости от локализации могильников (Рыкун, 2013. С.162– 165).

В данной публикации каменская культура представлена палеоантропологическими материалами крупных курганных некрополей, рассредоточенных на обширной территории лесостепного Алтая, которая географически определяется как Верхнее Приобье (Рыкун, 2013 С. 12). По большей части некрополи раскопаны полностью, костные останки собраны тщательным образом, включая скелеты из детских и младенческих захоронений. По своей структуре некрополи каменской культуры состоят из курганов, насыпи которых содержат, как правило, несколько могил. В таких случаях велика вероятность выделения в палеопопуляциях группы, члены которых, гипотетически, могли быть связаны семейно-родственными отношениями.

При осмотре многочисленных палеоантропологических материалов из некрополей каменской культуры выявилась методическая проблема фиксации искусственных разрушений посткраниальных скелетов. Прежде всего, она связана с отсутствием следов заживления на краях костной ткани в местах разрушений, так как дифференциация относительно времени их нанесения (при жизни или после смерти) в таких случаях крайне затруднительна. Осложнялось это еще и тем, что многие разрушения костей посткраниальных скелетов могли быть связаны с извлечением материала из могил при раскопках и с их транспортировкой до мест хранения. Поэтому на начальном этапе, сначала тщательно отмечались места локализации повреждений на скелете, затем давалось подробное описывание состояния краев каждой отдельной кости. Такой подход позволил в совокупной выборке из конкретных некрополей выявить: 1) типичные места локализации повреждений; 2) их морфологические особенности; 3) характер преднамеренных повреждений. Это позволило исключить обычные дефекты и посмертные изменения останков, связанные с влиянием природно-климатических и иных факторов. В результате чего была выявлена закономерность локализации мест повреждений в эпифизах длинных костей скелета в области суставов верхних и нижних конечностей.

Неоднократность явных разрушений на определенных участках посткраниального скелета, зафиксированная в пределах конкретной палеоантропологической выборке (каменская культура), отсутствующая в сериях, «происходящих из могильников со сходными условиями залегания скелетных останков», служит критерием того, что такая тенденция неслучайна и, возможно, связана с преднамеренной фрагментацией и деструкцией

тел покойных. Такой подход был применен М.Б. Медниковой (1997) при изучении краниологических материалов из Минусинской котловины. В монографии по трепанациям черепа (2001) она отметила, «что сходным образом поступал известный американский антрополог Тим Уайт (White T., 1992), столкнувшийся с необходимостью систематизировать массовые признаки фрагментации останков в одной из групп североамериканских индейцев…» (Медникова, 2001. С. 48).

РЕЗУЛЬТАТЫ И ОБСУЖДЕНИЕ

При исследовании около 300 посткраниальных скелетов каменской культуры обнаружены специфические нарушения целостности длинных костей верхних и нижних конечностей (проксимальные и дистальные отделы). На них имеются проникающие рассечения кости в разных направлениях в области суставов, в некоторых случаях присутствуют следы насечек, надрезов и по поверхности кости (Рис.1)[1]. Большая часть таких повреждений зафиксирована на нижних конечностях в области тазобедренного, коленного и голеностопного суставов, реже – в плечевом, локтевом и лучезапястном суставах верхних конечностей (Рис.2). Не исключено, что данная локализация повреждений могла быть связана с особенностями обряда погребения, с передвижением в холодное время года на дальние расстояния от места расположения родового кургана.

Характер нанесения повреждений и их локализация позволяют предполагать их посмертное происхождение, связанное с манипуляцией с телом покойного. Условно эти действия могут быть названы «преднамеренные повреждения». Отличия от случайных сломов и сколов, связанных со сбором и транспортировкой костяков, фиксируются визуально по состоянию наружной компакты кости и губчатой костной ткани. Для преднамеренных повреждений характерен зигзагообразный, либо волнообразный, контур края компакты с ровными краями, на которых отмечаются следы от инструмента, посредством которого нанесены данные повреждения. Как правило, на эпифизах костей каменцев, имеются разной степени углубления в области губчатой структуры кости до костномозгового канала, а также частичное повреждение или полное отсечение эпифизов длинных костей, особенно, верхнего эпифиза большеберцовой (Рис.3).

Диагностика подобных разрушений костной ткани предполагает выявление патологических изменений для исключения их из анализа. В целом длинные кости симметричных сторон у одного костяка не

[1]Рисунки подготовил Е.В. Барсуков, старший преподаватель кафедры Археологии и исторического краеведения, Факультета исторических и политических наук, Национального исследовательского Томского государственного университета.

деформированы, поперечные и продольные размеры не изменены, это свидетельствует о том, что в течение жизни индивида не было травм или заболеваний. Наличие на поверхности кости насечек, надрезов и надпилов, а так же большое количество дефектов в каждом могильнике носителей каменской культуры позволяет сделать вывод о том, что подобное явление связано не с патологическими заболеваниями, а с преднамеренными повреждениями посткраниального скелета в области суставов. Анализ состояния края (волнообразный без сколов, следы повторного «подрубания») поврежденных эпифизов костей позволяет предполагать, что в момент обработки компакта кости была в свежем состоянии.

При описании деструкции кости нами используются следующие элементы:

– насечки – повреждение надкостницы дугообразной формы;

– надрезы – повреждения компактного слоя кости параллельными прямыми линиями;

– глубокие надрезы – повреждения губчатой структуры либо до проникновения костномозгового канала;

– краевые повреждения эпифизов – следы надрезания правильной формы по периметру эпифизов;

– концевые повреждения – нарушения целостности кости, которые могут быть связаны со случайными сломами при извлечении и транспортировки костяка.

С учетом указанных элементов, приведем описание из пяти погребений каменской культуры из некрополей Новотроицкое 1 и 2 (IV– II вв. до н.э.) (Могильников, 1997; Шульга и др., 2009). В работе были использованы предварительные схемы мест повреждений по отдельному костяку и их фотографии, которые позволили определить локализацию преднамеренных повреждений и охарактеризовать типичные изменения костной структуры конкретных костей посткраниального скелета.

Новотроицкое-1/80.

Курган 9, могила 1. Женщина, 40-45 (КА ТГУ № 2895).

Повреждения костей правого предплечья: полное отсечение нижних эпифизов лучевой и локтевой костей, глубокий надрез в области головки лучевой (Рис.2а). Края повреждений имеют волнообразную форму по всему радиусу кости, без сколов. Повреждения нижних конечностей: нижний эпифиз правой бедренной кости имеет глубокие надрезы с полным иссечением бокового и медиального мыщелков; краевые повреждения больших берцовых костей с полным отсечением верхних эпифизов; концевые повреждения верхних эпифизов малых берцовых костей.

Деструкция длинных костей в области коленных суставов и предплечья свидетельствует о манипуляциях с телом покойной перед погребением. Это предположение косвенно находит подтверждение в публикации археологических материалов могильника Новотроицкое-1. «Лучевая и локтевая кости правой руки оказались за обкладкой, но сохранили анатомический порядок, берцовые кости были скрещены» (Шульга и др., 2009. С. 19-20. С.209, рис.9).

Новотроицкое-2/84.
Курган 2, могила 6. Женщина, около 50 лет (КА ТГУ № 5096).

Глубокий надрез в области большого вертела правой бедренной кости (Рис.3а). Краевые повреждения в этой же области левой бедренной кости с удалением части медиального мыщелка нижнего эпифиза правой бедренной кости. Полное отсечение верхних и нижних эпифизов с краевыми повреждениями у больших берцовых костей. Концевые повреждения обеих малых берцовых костей. Концевые повреждения таранных костей левой и правой стопы.

Множественные деструктивные изменения длинных костей нижних конечностей выражены как в области верхних эпифизов бедренных костей, так и нижних эпифизов свидетельствуют о преднамеренном нарушении целостности нижних конечностей в области суставов (коленных, голеностопных). Подтверждением манипуляции с телом покойного перед погребением могут служить данные археологии: «…Бедренные кости образуют с позвоночником тупой угол. Возможно, первоначально ноги были согнуты в тазобедренных коленных суставах, а позже завалились вправо» (Шульга и др., 2009. С. 72-73. С. 250, рис. 50).

Новотроицкое-2/86.
Курган 3, могила 2. Мужчина, около 50 лет (КА ТГУ № 5100, рис.1а).

Бедренная левая кость несет следы надрезов по всей поверхности в области шероховатой линии бедра (линия Аспера) (Рис.1б). Нижние эпифизы правой и левой бедренных костей имеют краевые повреждения в области медиальных мыщелков (Рис.1а). Отсечение верхнего эпифиза правой большеберцовой кости с глубоким проникновением до губчатой костной ткани. Нижний эпифиз правой большеберцовой кости имеет следы параллельных надрезов до костномозгового канала с удалением части передней поверхности (Рис.1в). Верхний эпифиз левой большеберцовой кости несет следы краевых повреждений в области медиального мыщелка. Краевые повреждения верхних и нижних эпифизов правой малоберцовой кости и концевое повреждение верхнего эпифиза правой малоберцовой кости (Рис.1а).

По археологическим материалам имеются скудные сведения об особенностях погребения: «На дне ямы расчищен скелет пожилого мужчины (55-60 лет?), погребенного на спине, вытянуто, головой на ССВ. У него при жизни срослись два поясничных позвонка» (Шульга и др., 2009. С.74. С.252, рис. 52). На плане могилы левая большеберцовая кость лежит на правой бедренной (поперек).

Новотроицкое-2/86.
Курган 4, могила 3. Мужчина, 20-30 лет (КА ТГУ № 5109).

На правой бедренной кости имеются дугообразные насечки (передняя поверхность в области нижнего эпифиза) (Рис.1г). На правой большеберцовой – параллельные поперечные надрезы по всей боковой поверхности (Рис.1, д, е).

К сожалению, могила была ограблена, и по археологическим источникам невозможно установить особенности погребального обряда данного захоронения (Шульга и др., 2009. С.78, рис. 55, с.255). Могилы 2 и 3 парные и были ограблены, а костяки представлены разрозненными скелетами двух мужчин возмужалого (могила 3) и зрелого (могила 2) возраста.

Новотроицкое-2/87.
Курган 14, могила 7. Женщина, около 30 лет (КА ТГУ № 5162).

Концевые повреждения нижнего эпифиза левой локтевой кости. На правой большой берцовой кости имеется глубокий надрез верхнего эпифиза. Концевые повреждения бокового и медиального мыщелков правой бедренной кости. Дополнительным свидетельством того, что в области правого коленного сустава проводились преднамеренные действия, могут служить концевые повреждения верхних эпифизов малой берцовой кости. Левый коленный сустав, возможно, тоже был поврежден, о чем свидетельствуют незначительные повреждения суставных поверхностей бедренной и большой берцовой костей (Рис.1, д).

Косвенные свидетельства того, что с телом погребенной проводились манипуляции, имеются в археологической литературе. Однако, плана погребения и схемы расположения костяка в публикации нет. «Кости левой руки смещены со своих мест и лежали на бедрах, правая ключица оказалась у таза (Шульга и др., 2009. С.100).

Для более точной дифференциации отмеченных повреждений косной структуры длинных костей необходим их трасологический анализ и соотнесение полученных результатов с археологическими данными из конкретных могильников и курганов по каменской культуре. На данный момент зафиксированы некоторые специфические деструктивные изменения

поверхности кости (насечки, надрезы), проксимальных и дистальных отелов длинных костей в захоронениях некрополей каменской культуры: Камень-2 (III-II вв. до н.э.), Масляха-1 (III-II вв. до н.э.) (Могильников, 1997). На то, что подобные повреждения носят преднамеренный характер, указывает как морфология дефектов (глубина надреза, форма края, состояние компактного слоя), так и повторяющаяся локализация в области суставов верхних и нижних конечностей (Рис.1, а,б,в,г,д,е).

При анализе костного материала мы исходили из того, что при специфической деструкции эпифизов (проксимально, дистально) хотя бы одной из длинных костей посткраниального скелета может свидетельствовать о преднамеренных повреждениях в области сустава. В материалах могильника **Камень-2**, как и в могильниках Новотроицкое-1,2 большинство повреждений выявлено на суставах нижних конечностей – тазобедренных (3 случая), коленных (12 случаев), голеностопных (3 случая). Деструктивные изменения эпифизов костей (концевые и краевые повреждения, глубокое проникновение до губчатой костной ткани), образующих перечисленные суставы отмечены на посткраниальных скелетах, как у женщин, так и у мужчин. Повреждения касались как левой, так и правой сторон скелета, а так же имелись дефекты с обеих сторон у одного индивида. Множественные повреждения суставов верхних и нижних конечностей отмечено у женщины (40–45 лет) из могилы 3 кургана 21.

Кроме деструктивных изменений в области суставов по материалам могильника Камень-2 зафиксированы **надрезы** по переднему краю правой большеберцовой кости женщины 30– 40 лет (курган 1, могила 2); **насечки** по поверхности левой лучевой кости мужчины 30–35 лет (курган 10, могила 1); по поверхности межкостного края правой локтевой кости женщины 30–35 лет (курган 16, могила 4).

О существующих манипуляциях с телом на уровне пояса верхних конечностей свидетельствуют деструктивные изменения ключицы. Так, обнаружены концевые повреждения в области грудинного конца правой ключицы у мужчины 40–45лет (курган 11, могила 8) и акромиального конца левой ключицы у женщины 40–45 лет (курган 21, могила 3). У девушки в возрасте около 20 лет (курган 12, могила 8) повреждения грудинного и акромиального концов левой ключицы сопряжены не только с дефектами верхнего эпифиза левой плечевой кости. У нее зафиксированы и повреждения в суставах (локтевой, лучезапястный) левой верхней конечности и правой нижней конечности (коленный, голеностопный). В этом же кургане еще у трех погребенных выявлены повреждения отдельных костей в области правого коленного сустава (у девушки 17–20 лет – могила 2, женщины 35–40 лет – могила 3, мужчина 35–40 лет – могила 5). В кургане 6 у женщины (могила 7) имеются повреждения в области правого коленного сустава и у мужчины 30–40 лет (могила 3) повреждения запястий левой и правой руки.

Аналогичная картина преднамеренных повреждений суставов при наличии нескольких могил под одним курганом обнаружена в могильнике **Масляха-1** (III–II вв. до н.э). На костяках четырех из двадцати могил (курган 8) обнаружены те или иные преднамеренные повреждения. В могиле 9 (юноша 18–20 лет), отмечены повреждения в области левого локтевого и лучезапястного суставов и в области обоих тазобедренных суставов. У женщины зрелого возраста (могила 13, скелет 1) зафиксированы явные преднамеренные повреждения с правой стороны костяка на костях плечевого и коленного суставов. У мужчины зрелого возраста (могила 14) выявлены преднамеренные повреждения костей правого коленного сустава, у мужчины возмужалого возраста (могила 17) – повреждения в области обоих коленных суставов. Единичные повреждения костей обнаружены у мужчины 40–50 лет (курган 3 могила 10) в области правого коленного сустава. У женщины 25–30 лет (под курганом 4 могила 6) выявлены повреждения с правой стороны (запястье, колено).

Интерпретация фактов преднамеренных повреждений посткраниальных скелетов в погребениях каменской культуры с территории Обь-Иртышьского междуречья, на данном этапе затруднительна. Требуется детальный анализ палеоантропологических материалов из всех некрополей каменской культуры и синхронных ей культур скифского времени Евразии.

При инвентаризации материалов кабинета антропологии КА ТГУ обнаружены не разобранные поступления из раскопок Сибирской Археологической Экспедиции ЛОИАЭ СССР (1985-1987гг.). Это материалы раскопок 1985 г. С.В. Красниенко и М.Н. Пшениционой из курганных групп тагарской культуры Балалык-I (IV–III до н.э., сарагашенский этап) и Кошколь из раскопок 1987г. С. В. Красниенко и Е. Л. Кириллова в Шарыповском районе Красноярского края. Оба могильника по схеме динамики тагарской культуры попадают в рамки ее развитого этапа [Красниенко, Субботин, 1999, с. 92; Субботин, 2014, с. 76].

Тагарская культура, так же как и каменская, относится к числу скифских культур Евразии. Она существовала на протяжении длительного исторического периода с VII в. до н.э. по I в. до н.э. в степной и лесостепной частях Южной Сибири (Грязнов, 1968. С. 187; Вадецкая, 1986). Территориально памятники тагарской культуры расположены к востоку от каменской до р. Енисея.

По периодизации М.П. Грязнова тагарская культура подразделяется на четыре этапа: баиновский (VII–VI вв. до н.э.), подгорновский (VI–V вв. до н.э.), сарагашинский (IV–III вв. до н.э.), тесинский (II–I вв. до н.э.) (Грязнов, 1968). Вопросы хронологии тагарской культуры в целом и, особенно, датировок ее разных этапов, в археологической литературы носят

дискуссионный характер и не входят в задачу этой работы. Нас интересует сарагашенский период (IV–III вв. до н.э.), который хронологически совпадает с датами исследуемых нами могильников каменской культуры.

На стадии первоначальной обработки антропологических материалов из могильников **Кошколь** и **Балалык-1** на костях посткраниальных скелетов зафиксированы повреждения аналогичные каменским – краевые и концевые повреждения, насечки, надрезы (Рис. 1, ж. з). Были зафиксированы характерные повреждения в области как плечевых суставов (Рис. 2, в), так и коленных с полным отсечением верхних эпифизов большеберцовых костей (Рис.2, г; 3, б). По археологическим материалам для тагарской культуры разработан вопрос об особенностях погребально-поминальной обрядности. Это связано с мировоззрением у большинства древних кочевников Енисея, о том, что родственники на том свете должны быть вместе. Высказано предположение, что коллективные могилы это своего рода отражение представлений о смерти конкретного человека и возрождении социума. Это подтверждается фактами существования родовых кладбищ с коллективными захоронениями, появлением навыков сохранения и реставрации мертвых тел (бальзамирование, мумификация, куклы-мумии), эксгумации и перезахоронения (Вадецкая, 1985. С. 36; Вадецкая, 2018. С.166).

Посмертные манипуляции с костями человека в раннем железном веке зафиксированы не только у населения Минусинской котловины, но и по материалам могильников у населения Центральной Азии Восточного Казахстана, Горного Алтая, Тувы, (Руденко, 1949, 1953; Грач, 1980; Полосьмак, Молодин, 2003; Чикишева, 2003; Зубова, 2009; Китов и др., 2016). По мнению ряда исследователей, процедура бальзамирования и мумификации тел знатных представителей кочевых сообществ связана с условиями кочевого образа жизни и необходимостью отсрочки церемонии прощания с умершим (Вадецкая, 1985, 2018; Зубова, 2009; Китов и др., 2016; Гиря и др., 2020). Трасологический анализ трепанаций на черепах из могильников тесинского этапа тагарской культуры показал, что особенности повреждений костной ткани свидетельствуют об искусственном удалении мягких тканей и связано со специфическими дополнительными манипуляциями с телом умершего перед погребением (Гиря и др., 2020. С.156).

Для погребального обряда носителей каменской культуры таких ритуалов (бальзамирование, мумификация, куклы-мумии) не выявлено, однако, в археологической литературе упоминается ряд погребений с особым расположением нижних конечностей (Шульга и др., 2009. С.14–30; Могильников, 1997. С. 19). Речь идет о единичных могилах, в которых погребенные лежат на спине, вытянуто, но с перекрещенными голенями: Новотроицкое-1 (курган 9, могила 1, курган 12, могила 3), с раскинутыми ногами в коленях в «позе всадника»: Новотроицкое-1(курган 6, могила 4),

Новотроицкое-2 (курган 19, могила3), Масляха-1 (курган1, могила 3; курган 2, могила 7; курган 5, могила 4) (Шульга и др, 2009. С. 14, 19-20, 30, 119; Могильников, Уманский, 1992. С.71, 75, 87).

В погребальном обряде каменцев В.А. Могильников (1997) отмечал преобладание нескольких индивидуальных погребений под курганом, где имеются парные и коллективные захоронения, содержащие до шести и более особ. Например, в могильнике Новотроицкое-2 в кургане 3 в могиле 14 было захоронено 8 человек (Уманский, 1987б. С.60). Видимо, не случайно, именно в этом кургане, в могиле 2 (мужчина 50-ти лет) нами были зафиксированы преднамеренные повреждения в виде надрезов по шероховатой линии бедренной кости и надрубов в нижней части передней поверхности кости.

ЗАКЛЮЧЕНИЕ

Предварительное изучение посткраниальных скелетов из серий каменской культуры Верхнего Приобья (III–II вв. до н.э.) указывает на наличие деструктивных изменений костной ткани длинных костей у погребенных. Визуальный анализ дефектов длинных костей скелета (верхних и нижних конечностей) выявил, что помимо явных случайных повреждений на поверхности и эпифизах костей имеются деструктивных изменения связанные с целенаправленными действиями, острыми инструментами. Причем, судя по состоянию и форме края кости можно говорить о том, что такие действия проводились с телом усопшего, а не скелетом, т.е. сразу после смерти индивида. Особенности состояния мест повреждений костей и их повторяющаяся локализация в области суставов верхних и, особенно, нижних конечностях (коленные суставы), подтверждают наше предположение о не случайном характере данного явления. Это вполне может быть связано с определенными манипуляциями и целенаправленными действиями в отношении тела усопшего до погребения у носителей каменской культуры в некрополях Камень-2, Масляха-1, Новотроицкое -1,2.

Мы предполагаем, что зафиксированные и описанные выше повреждения могут быть связаны с манипуляциями с телом покойного перед погребением. Однако, в археологических публикациях сведений об особых ритуалах при погребении у населения каменской культуры нет. В связи с тем, что на костях имеются не значительное количество насечек и надрезов, но большее число повреждений в области суставов нижних конечностей (следы острых, режущих инструментов), мы предполагаем

следующее. Такие преднамеренные действия связаны не с целью удаления мягких тканей и костного мозга для последующей мумификации тела, а скорее всего, с погребением, в котором имело значение положение нижних конечностей, например, в «позе всадника». Не стоит утверждать, что ноги были просто согнуты в коленях, так как, довольно часто повреждения на одном скелете зафиксированы нами не только в коленном суставе, но и в тазобедренных.

Возможно, в зафиксированных повреждениях костяков у каменского населения, мы имеем дело с периодом зарождения нового обычая, связанного с эволюцией коллективного захоронения. Скорее всего, специфические повреждения в области суставов конечностей погребаемых, имеются и в других некрополях каменской культуры, просто на них не обращали внимания и относили к разряду случайных повреждений, как это было с тагарской культурой. В 1982 г. при раскопках Э.Б. Вадецкой у д. Береш было обнаружено около 62 мумий, которые были мумифицированы сходным образом, когда для хранения трупа производились определенные манипуляциине только с головой, но и с телом (Вадецкая, 1986. С. 85). И только подробное изучение особенностей сохранившихся полностью берешских мумий позволило обратить внимание на детали захоронений и по-новому изучить останки мумий, обнаруженных ранее в тагарских курганах. Анатомическое положение кистей рук и ног в погребении тагарских курганов Э.Б. Вадецкая связывает с тем, что операции проводились именно над телом трупа, а не скелетом (Вадецкая, 1986. С. 86-87). Об этом также свидетельствуют выявленные специфические повреждения костей в области суставов у каменского населения, что, безусловно, связано со сложными манипуляциями именно с телом усопшего перед погребением. Для каменского населения это связано не столько с тесными контактами или заимствованием, сколько со сходными природно-климатическими и социально-экономическими условиями жизнедеятельности характерных для многих кочевников степной полосы Евразии в эпоху раннего железа.

Вопросы идентификации и дифференциации дефектов на костях посткраниальных скелетов поднимают проблему создания унифицированной методики по работе с такими материалами. Решение этой проблемы позволит соотнести палеоантропологические данные с археологическими сведениями по повседневной погребальной традиции и других маркеров религиозной жизни древних кочевников скифского времени с территории лесостепного Алтая (Верхнее Приобье).

ИЛЛЮСТРАЦИИ

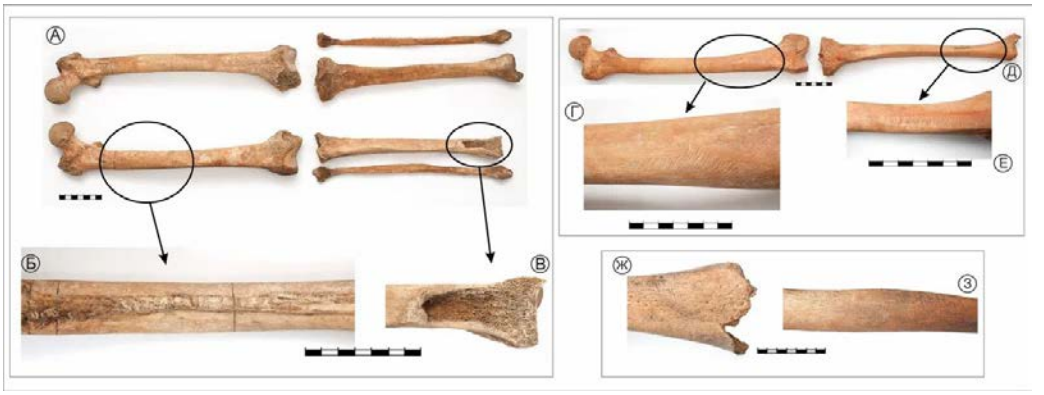

Рис. 1. Насечки и надрезы:
а) Новотроицкое 2, к.3, м.2 костяк;
б) левая бедренная, задняя поверхность;
в) правая большеберцовая, нижний эпифиз;
г) Новотроицкое-2, к.4, м.3, правая бедренная, наружная поверхность;
д-е) правая большеберцовая нижний эпифиз и латеральная поверхность;
ж) Балалык-1, к.5, м.2, правая бедренная, нижний эпифиз;
з) левая большеберцовая, диафиз.

Рис. 2. Преднамеренные повреждения в области суставов:
а) Новотроицкое-1, к.9, м.1, костяк;
б) Кошколь-97, к.3, м.2, ск.1, коленные суставы;
в) Кошколь-97, к.3, м.2, ск1 плечевые суставы ;
г) Балалык-1, к.5, м.1, большеберцовые кости в области коленных суставов;
д) Новотроицкое-2/87,к.14, м.7 правый, коленный сустав.

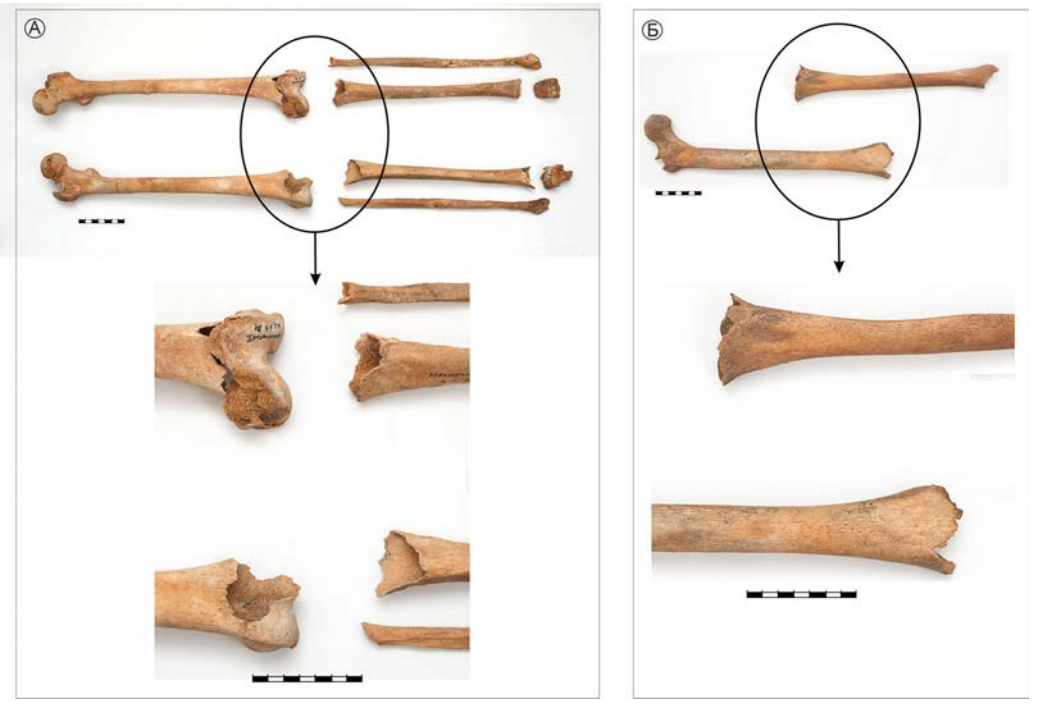

Рис.3. Преднамеренные повреждения и края эпифизов:
а) Новотроицкое-2, к.2, м.6, костяк;
б) Балалык-1, к.5, м.2.

ЛИТЕРАТУРА:

Вадецкая Э.Б. Мумии и куклы в погребальной обрядности народов Западной и Южной Сибири// Мировоззрения народов Западной Сибири по археологическим и этнографическим данным/Под ред. Э.Л. Львовой. Томск: Изд-во Том.ун-та, 1985. С.36–38.

Вадецкая Э.Б. Тагарская культура//Археологические памятники в степях Среднего Енисея. Л.: Наука, 1986. С. 77– 128.

Вадецкая Э.Б. Отражение в коллективных могилах Енисея представлений о смерти индивида и возрождении социума//Древние некрополи – погребально-поминальная обрядность, погребальная архитектура и планировка некрополей. Труды ИИМК РАН. Т.47/Отв.ред. Е.Н. Носов. СПб, ИИМК РАН, Гос. Эрмитаж, 2018. С. 163–173.

Гиря Е.Ю., Учанева Е.Н., Малютина А.А., Бусова В.С., Лазаретова Н.И. Трасологическое исследование следов трепанации на черепах из могильников Белый Яр-VI, Степановка-II, Большое Русло (тесинский этап тагарской культуры) // Первобытная археология. Журнал междисциплинарных исследований. 2020, №1. С. 135– 171.

Грач А.Д. Древние кочевники в центре Азии. М.: Наука, 1980. 256с.

Грязнов М.П. Тагарская культура//История Сибири. Т.1. Л.: Наука, 1968. С. 187– 196.

Зубова А.В. К вопросу о мумификации у раннескифского населения Тувы// Проблемы археологии, этнографии, антропологии Сибири и сопредельных территорий XV (1). 2009, с.267– 269.

Китов Е.П., Китова А.О., Оралбай Е. Посмертные манипуляции с костями человека (данные о мумификации) у населения Центральной Азии в раннем железном веке// Stratum plus: Archaeology and Cultural Anthropology. 2016, № 3. С. 369– 379.

Красниенко С.В., Субботин А.В. Археологическая карта Шарыповского района (Красноярский край). СПб: ИИМК РАН, 1999. С.33– 104.

Куфтерин В.В., Воробьева С.Л. Травматические повреждения на черепах Ново-Сасыкульского могильника// Вестник археологии, антропологии и этнографии, 2020. №2(49). С. 98–111.

Медникова М.Б. К вопросу о распространении посмертной трепанации черепов в Центральной Азии// Российская археология, 1997. №4. С. 130– 188.

Медникова М.Б. Обращение с останками умерших в верхнем палеолите// Homo sungirensis. Верхнепалеолитический человек: экологические и эволюционные аспекты исследования. Отв.ред. Т.М. Алексеева, Н.О. Бадер. М.: Научный мир, 2000. С. 437– 441.

Медникова М.Б. Трепанации у древних народов Евразии. М.: Научный мир, 2001. 304 с.

Медникова М.Б. После Брока. Трепанации эпохи неолита из коллекции Прюньера в Музее Человека. М.: Clab Print, 2018. 208с.

Могильников В.А. Население Верхнего Приобья в середине–второй половине I тысячелетия до н.э. М.: ОНТИ РГЦ РАН, 1997. 196с.

Могильников В.А., Уманский А.П. Курганы Масляха-I по раскопкам 1979 года// Вопросы археологии Алтая и Западной Сибири эпохи металла. Барнаул, 1992. С. 69– 93.

Полосьмак Н.В., Молодин В.И. Археологические комплексы эпохи раннего железа и плоскогорья Укок как источник интеграционных исследований/ Население Горного Алтая в эпоху раннего железного века как этнокультурный феномен: происхождение, генезис, исторические судьбы (по данным археологии, антропологии, генетики) // Интеграционные проекты СО РАН. Вып.1. Гл.1. Новосибирск,: Изд-во СО РАН. 2003. С. 14–62.

Руденко С.И. Культура Алтая времени сооружения пазырыкских курганов// КСИИМК. 1949.Вып. XXVI. С. 97– 109.

Руденко С.И. Культура населения Горного Алтая в скифское время. М.-Л.: Изд-во АН СССР, 1953. 263с.

Рыкун М. П. Палеоантропология Верхнего Приобья эпохи раннего железа (по материалам каменской культуры). Барнаул: Изд-во Алт, ун-та, 2013. 284с.

Субботин А.В. Нелинейный характер развития тагарской культуры (по материалам монографически раскопанных могильников). СПб: ИИМК РАН, 2014. 154с.

Уманский А.П. Курганы у Новотроицкого по раскопкам 1986 года//Проблемы археологии Степной Евразии: тез.док. Кемерово, 1987. Ч. II. С. 59– 62.

Фролов Я.В. Погребальный обряд населения Барнаульского Приобья в VI в. до н.э.–II в. н.э. (по данным грунтовых могильников). Барнаул: Азбука, 2008. 479с.

Чикишева Т.А. Население Горного Алтая в эпоху раннего железа по данным антропологии/Население Горного Алтая в эпоху раннего железного века как этнокультурный феномен: происхождение, генезис, исторические судьбы (по данным археологии, антропологии, генетики) // Интеграционные проекты СО РАН. Вып.1. Гл.2. Новосибирск: Изд-во СО РАН, 2003. С. 63–120.

Шульга П. И., Уманский А.П., Могильников В.А. Новотроицкий некрополь. Барнаул: Изд-во Алт. ун-та, 2009. 329с.

ABSTRACT

A preliminary macroscopic study of the postcranial skeletons of the series of the Kamenskaya culture from the Upper Ob' region (4th–2nd centuries BC) - Kamen'-2, Maslyakha-1, Novotroitskoe-1,2 – has been carried out. Using the method of visual (osteoscopic) diagnostics of the skeletons, artificial destructive changes in the long bones of the limbs were revealed, mainly in the area of the joints. Presumably, the fixed defects are the result of deliberate damage which was done during post-mortem manipulation with the body of the deceased in the necropolises of the Scythian time in the Upper Ob' region. The problem of creating a unified methodology for the identification and differentiation of bone defects in the postcranial skeleton arose. The solution of this problem will allow us to correlate paleoanthropological data with archaeological data and to obtain new information on the everyday burial tradition and on other markers of the religious life of the carriers of different cultures of the Scythian-Siberian community in Eurasia.

KEY WORDS:

paleoanthropology, postcranial skeleton, deliberate damage, carriers of the Kamenskaya and Tagarskaya cultures, Scythian-Siberian communities of Eurasia

ИНФОРМАЦИЯ ОБ АВТОРАХ

Рыкун Марина Петровна, к.и.н.
Национальный исследовательский Томский государственный университет,
Факультет исторических и политических наук
Адрес: 634050, г. Томск, пр. Ленина, 36
Тел. (моб.) +7 (913) 110-05-07
E-mail: m_rykun@mail.ru

DOI: 10.33876/2782-5000/2022-2-2/96-113

МЕТОДИЧЕСКИЕ ВОПРОСЫ ИДЕНТИФИКАЦИИ ПОЛА НЕПОЛОВОЗРЕЛЫХ ИНДИВИДОВ НА ПРИМЕРЕ РАННЕСРЕДНЕВЕКОВОЙ ОСТЕОЛОГИЧЕСКОЙ ВЫБОРКИ МАМИСОНДОН (СЕВЕРНАЯ ОСЕТИЯ)

Д.С. Ходырева[1], Н.Я. Березина[1], Н.Н. Гончарова[1]

[1] – Московский Государственный Университет имени М.В. Ломоносова

РЕЗЮМЕ

В данной статье проводится верификация методики определения пола при помощи дискриминантных уравнений по размерам зубов у детей и взрослых на антропологической серии из раннесредневекового могильника Мамисондон с высоким уровнем полового диморфизма. Были проведены измерения мезио-дистальных и букко-лингвальных размеров зубов у 60 взрослых индивидов и 43 детей. Методом пошагового дискриминантного анализа были отобраны признаки, наиболее успешно разделяющие индивидов по полу на данной серии, ими оказались размеры моляров. Нами были построены несколько дискриминантных уравнений на основе молочных и постоянных моляров, которые позволяют определять пол с точностью до 70-80%. В нашей работе мы особенно выделяем значимость первого постоянного моляра для определения пола у детей, так как он прорезывается раньше всех из постоянных зубов, которые более диморфны, чем молочные. Мы считаем данный метод перспективным, однако из-за неодинакового уровня полового диморфизма и размеров зубов в различных популяциях, созданные нами дискриминантные уравнения не являются универсальными и применимы только конкретно к нашей серии, либо к другой серии с таким же уровнем полового диморфизма и размерными характеристиками зубов.

КЛЮЧЕВЫЕ СЛОВА

идентификация пола, судебно-медицинская одонтология, одонтометрия, дискриминантные уравнения, дети

ВВЕДЕНИЕ

Одной из основных задач при анализе и описании человеческих останков в палеопатологии и судебной экспертизе является определение половой принадлежности. Определение пола у взрослых индивидов не вызывает затруднений, так как существует большое количество достоверных методов, опирающихся на использование морфологических и антропометрических признаков. Однако при исследовании останков детей и подростков проблема определения пола является гораздо более сложной, так как у индивидов, не достигших половозрелости, особенности скелета, различающие их по половой принадлежности, еще не выражены.

Поскольку определение пола по скелетированным останкам неполовозрелых индивидов является актуальной задачей как для судебных медиков, так и для палеоантропологов, разработаны различные методы такого определения (Noren A. et al. 2005; Schutkowski H. 1993; Boucher B.J. 1957; Wilson L., MacLeod B., Humphrey L. 2008; Weaver D. 1980). Все они имеют неодинаковую степень точности, применимо к различным остеологическим сериям.

Одним из таких методов является определение пола по размерам коронок зубов (Garn SM., Lewis AB., Kerewsky RS. 1967; Black 1978; Litha HC., Murgod S., Savita JK. 2017; Зубов 1963). Коронки постоянных зубов развиваются рано и остаются неизменными, поэтому любые половые различия, наблюдаемые у взрослых, будут присутствовать и у детей. Диморфизм размера зуба может быть связан с различиями в толщине эмали и дентина, которые контролируются половыми хромосомами (Schwartz GT., Dean MC. 2005). Согласно исследованиям (Alvesalo L. et al. 1981, 1985, 1987) Y хромосома усиливает активность процесса образования дентина, тогда как X хромосома оказывает влияние только на амелогенез.

Зубы имеют высокую степень сохранности даже при плохой сохранности кости, что является достоинством данной методики. Однако измерения могут быть затруднены прижизненными изменениями нормальных размеров зубов (физиологической стертостью или патологическими состояниями).

Одним из недостатков данного метода также является то, что, наиболее точный результат достигается при внутригрупповом исследовании: необходимо сначала получить морфометрические данные группы взрослых, а затем эти данные использовать для разработки методики определения пола неполовозрелых индивидов из этой же группы населения. Если метод применяется к группе индивидов, значительно отличающихся от группы, на которой была разработана данная методика, определение пола становится неточным.

Исследования Харриса (Harris EF., Nweeia MT. 1980) показывают, что половой диморфизм зубов неодинаков в различных группах. Австралийские аборигены, афроамериканцы и мексиканцы характеризуются высокой степенью полового диморфизма размеров зубов, тогда как коренные жители Южной Америки, предположительно, не имеют его вовсе. Кроме того, в различных группах ключевое значение для определения пола могут иметь разные размеры и классы зубов. Данные особенности могут быть связаны с характером питания (Ateş M. 2006; Hanihara T., Ishida H. 2005).

Важно отметить, что половой диморфизм в метрических признаках зубов, вероятно, уменьшался от палеолита до наших дней, что связано с общей грацилизацией скелета (Алексеев В.П. 1985).

В России проблематика определения пола по детским останкам разрабатывалась и применялась в основном судебными медиками (Звягин В.Н. 2012). В антропологической практике известны единичные работы (Дубова Н.А., Рыкушина Г.В. 2007; Куфтерин В.В., Нечвалода А.И. 2016).

Методика определения пола по размерам зубов показывает высокий процент верных решений в различных исследованиях, является несложной в реализации в полевых условиях, а также использует для определения пола размерные характеристики, которые являются объективными и не зависят от оценки исследователя. Для верификации данной методики была использована коллекция с известной половой принадлежностью как взрослых, так и детских скелетов.

МАТЕРИАЛЫ И МЕТОДЫ

Исследование проводилось на коллекции раннесредневекового могильника Мамисондон (Алагирский район Республики Северная Осетия-Алания, Зарамагская котловина). Большая часть погребений датируется в рамках VIII века. Согласно предыдущим исследованиям (Албегова З.Х., Верещинский-Бабайлов Л.И. 2010; Березина Н.Я. 2018), на данном некрополе погребена группа местного населения.

Уникальной чертой Мамисондонской коллекции является возможность независимой идентификации пола индивидов по погребальному обряду. Мужские и женские скелеты характеризуются различным положением тела в погребении. В основной части могильника мужские погребения совершались в вытянутом положении на спине, женские – в скорченном положении на правом, реже на левом боку.

Методом пептидомного анализа белков эмали зубов был подтвержден пол некоторых детей и взрослых, для которых трупоположение в погребе-

нии было очевидно, а также определен пол всех сдвинутых костяков (Зиганшин Р.Х. и др. 2020). Таким образом, серию Мамисондон можно считать паспортизованной коллекцией для исследования морфологических критериев пола.

Из 65 детских скелетов, найденных при раскопках, нами были отобраны 38, имеющие необходимые для исследования зубы. Также были измерены постоянные зубы у 60 взрослых индивидов, из них 30 мужчин и 30 женщин. Были произведены измерения для всего молочного ряда зубов у детей, а также постоянных первых и вторых моляров и клыков у детей и взрослых индивидов. Для каждого зуба было выполнено измерение двух размеров – мезио-дистального (или передне-заднего) и букко-лингвального (или щечно-язычного).

Мезио-дистальный и букко-лингвальный размеры резцов и клыков измерялись по методике Хиллсона (Hillson S, Fitzgerald C, Flinn H. 2005).

Особенно сложными являются измерения молочных и постоянных моляров. Моляры нижней челюсти имеют прямоугольную форму коронки и могут быть измерены так же, как и резцы и клыки. Однако моляры верхней челюсти имеют ромбовидную или близкую к треугольной форму за счет сильно выступающего мезио-вестибулярного угла. В таком случае у ряда индивидов могут возникнуть проблемы с измерениями. Поэтому нами был выбран более простой способ измерения коронок верхних моляров – измерение диагонального диаметра по методике Хиллсона (Hill-



Рисунок 1. Измерения мезио-дистального (L1) и букко-лингвального (L2) размеров молочного верхнего второго моляра (М – мезиальный край коронки, Д – дистальный край коронки, В – вестибулярная сторона зуба, Л – лингвальная сторона зуба, М-В – мезио-вестибулярный угол, М-Л – мезио-лингвальный угол, Д-В – дистально-вестибулярный угол, Д-Л – дистально-лингвальный угол). Фотографии были сделаны при помощи видеомикроскопа высокого разрешения Hirox RH-2000.

son S. et al. 2005). Мезио-дистальным размером мы считали измеренный от мезио-вестибулярного до дистально-лингвального угла коронки, а букко-лингвальным – от мезио-лингвального до дистально-вестибулярного угла; в самой широкой части коронки. При этом второй размер всегда измерялся перпендикулярно первому (рис.1).

При измерении зубов соблюдались определенные правила: измерения не проводились при наличии сколов эмали, а также при нахождении зубов в альвеолах, если другие зубы препятствовали измерениям. Критерием для исключения зуба также считали высокую степень его стертости, поэтому вошедшая в работу выборка представлена в основном молодыми индивидами с хорошей сохранностью зубов.

Для обозначения зубов в зубном ряду использовалась схема, принятая в 1971 году Международной федерацией стоматологов (FDI). Полученные размерные характеристики были обработаны в пакете программ STATISTICA 12.

РЕЗУЛЬТАТЫ

Определение пола по размерным характеристикам молочной смены зубов

На первом этапе для размеров молочных зубов была проведена оценка нормальности распределения, которая не установила отклонение от нормального распределения по большинству признаков.

По результатам обработки полученных данных были рассчитаны следующие основные характеристики молочных зубов для мальчиков (табл. 1) и девочек (табл. 2). Общепринято, что коэффициент вариации для скелетных признаков изменяется в пределах от 3 до 7.

Для поиска половых различий по размерам зубов молочной смены было проведено сравнение средних по размерам молочных зубов для мальчиков и девочек с помощью t-критерия Стьюдента с одновременной проверкой гомосцедастичности. Для признаков, равенство дисперсий которых не было установлено, был применен t-критерий в модификации Уэлча.

Были выделены некоторые признаки, по которым обнаружены достоверные различия между мальчиками и девочками. Наиболее выраженные различия были зафиксированы для моляров и клыков. Эти признаки были в дальнейшем использованы в пошаговом дискриминантном анализе.

Признак	Основные размерные характеристики молочных и постоянных зубов у мальчиков						
	N	M	Min	Max	S	Коэф. Вариации	Std.Err
Молочный верхний правый 2й моляр (m-d)	7	10,75	10,33	11,4	0,355	3,304	0,134
Молочный верхний правый 2й моляр (b-l)	8	10,008	9,62	10,71	0,36	3,598	0,127
Молочный верхний правый 1й моляр (m-d)	10	9,062	8,05	9,73	0,54	5,964	0,171
Молочный верхний правый 1й моляр (b-l)	11	7,762	7,45	8,42	0,322	4,152	0,097
Молочный верхний правый клык (m-d)	5	6,742	5,55	7,45	0,743	11,013	0,332
Молочный верхний правый клык (b-l)	8	5,821	5,22	6,26	0,34	5,839	0,12
Молочный верхний правый 2й резец (m-d)	9	5,193	4,76	5,77	0,317	6,109	0,106
Молочный верхний правый 2й резец (b-l)	11	4,685	4,16	5,23	0,321	6,842	0,097
Молочный верхний правый 1й резец (m-d)	8	6,67	5,9	7,21	0,493	7,393	0,174
Молочный верхний правый 1й резец (b-l)	11	5,138	4,47	5,8	0,398	7,745	0,12
Молочный верхний левый 1й резец (m-d)	7	6,819	6,03	7,54	0,553	8,116	0,209
Молочный верхний левый 1й резец (b-l)	10	5,255	4,64	6,61	0,584	11,111	0,185
Молочный верхний левый 2й резец (m-d)	7	5,129	4,11	5,73	0,543	10,582	0,205
Молочный верхний левый 2й резец (b-l)	11	4,681	3,34	5,51	0,581	12,418	0,175
Молочный верхний левый клык (m-d)	9	6,754	5,59	7,39	0,6	8,883	0,2
Молочный верхний левый клык (b-l)	11	5,715	4,95	6,6	0,561	9,817	0,169
Молочный верхний левый 1й моляр (m-d)	13	9,024	8,33	9,78	0,429	4,753	0,119
Молочный верхний левый 1й моляр (b-l)	11	7,546	7,16	8,26	0,383	5,078	0,116
Молочный верхний левый 2й моляр (m-d)	10	10,466	10,1	11,13	0,3	2,87	0,095
Молочный верхний левый 2й моляр (b-l)	9	9,809	9,17	10,82	0,466	4,755	0,155
Молочный нижний левый 2й моляр (m-d)	8	10,405	9,68	11,06	0,419	4,028	0,148
Молочный нижний левый 2й моляр (b-l)	10	8,955	8,4	9,52	0,339	3,786	0,107
Молочный нижний левый 1й моляр (m-d)	9	8,893	8,37	9,42	0,356	4,001	0,119
Молочный нижний левый 1й моляр (b-l)	11	6,722	6,28	7,58	0,421	6,265	0,127
Молочный нижний левый клык (m-d)	6	6,248	5,94	6,76	0,274	4,387	0,112
Молочный нижний левый клык (b-l)	9	5,576	4,91	6,33	0,437	7,846	0,146
Молочный нижний левый 2й резец (m-d)	8	4,985	4,6	5,26	0,196	3,922	0,069
Молочный нижний левый 2й резец (b-l)	8	4,143	3,76	4,37	0,222	5,37	0,079
Молочный нижний левый 1й резец (m-d)	9	4,319	3,88	4,59	0,225	5,199	0,075
Молочный нижний левый 1й резец (b-l)	9	3,863	3,51	4,46	0,292	7,568	0,097
Молочный нижний правый 1й резец (m-d)	11	4,255	3,75	4,64	0,304	7,15	0,092
Молочный нижний правый 1й резец (b-l)	11	3,876	3,63	4,09	0,17	4,397	0,051
Молочный нижний правый 2й резец (m-d)	9	4,846	4,39	5,24	0,28	5,787	0,093
Молочный нижний правый 2й резец (b-l)	11	4,189	3,9	4,47	0,157	3,758	0,047
Молочный нижний правый клык (m-d)	6	6,177	5,82	6,7	0,34	5,508	0,139
Молочный нижний правый клык (b-l)	7	5,44	4,99	5,78	0,326	5,987	0,123
Молочный нижний правый 1й моляр (m-d)	10	8,809	8,4	9,44	0,363	4,117	0,115
Молочный нижний правый 1й моляр (b-l)	10	6,851	6,25	7,53	0,455	6,638	0,144
Молочный нижний правый 2й моляр (m-d)	8	10,228	9,85	10,51	0,211	2,067	0,075
Молочный нижний правый 2й моляр (b-l)	9	8,831	8,34	9,3	0,345	3,909	0,115
Коренной верхний правый 2й моляр (m-d)	3	11,647	11,32	12,02			
Коренной верхний правый 2й моляр (b-l)	3	9,877	9,22	10,23			
Коренной верхний правый 1й моляр (m-d)	3	12,72	12,4	13,31			
Коренной верхний правый 1й моляр (b-l)	3	11,41	11,26	11,6			
Коренной верхний правый клык (m-d)	1	7,5	7,5	7,5			
Коренной верхний правый клык (b-l)	1	8,48	8,48	8,48			
Коренной верхний левый клык (m-d)	1	7,75	7,75	7,75			
Коренной верхний левый клык (b-l)	1	8,55	8,55	8,55			
Коренной верхний левый 1й моляр (m-d)	4	12,718	12,07	13,37	0,559	4,396	0,28
Коренной верхний левый 1й моляр (b-l)	4	11,718	10,97	12,5	0,634	5,41	0,317
Коренной верхний левый 2й моляр (m-d)	2	11,685	11,39	11,98			
Коренной верхний левый 2й моляр (b-l)	2	9,885	9,42	10,35			
Коренной нижний левый 2й моляр (m-d)	1	11,8	11,8	11,8			
Коренной нижний левый 2й моляр (b-l)	1	10,4	10,4	10,4			
Коренной нижний левый 1й моляр (m-d)	4	11,588	11,1	12,51	0,651	5,618	0,326
Коренной нижний левый 1й моляр (b-l)	4	10,575	10,13	10,96	0,363	3,436	0,182
Коренной нижний левый клык (m-d)	1	7,29	7,29	7,29			
Коренной нижний левый клык (b-l)	1	7,8	7,8	7,8			
Коренной нижний правый клык (m-d)	3	7,097	6,75	7,35			
Коренной нижний правый клык (b-l)	3	7,917	7,64	8,29			
Коренной нижний правый 1й моляр (m-d)	4	11,72	11,23	12,45	0,55	4,693	0,275
Коренной нижний правый 1й моляр (b-l)	4	10,29	9,88	10,6	0,367	3,568	0,184
Коренной нижний правый 2й моляр (m-d)	1	11,2	11,2	11,2			
Коренной нижний правый 2й моляр (b-l)	1	10,07	10,07	10,07			

Таблица 1.
Основные размерные характеристики молочных и постоянных зубов у мальчиков

Таблица 2. Основные размерные характеристики молочных и постоянных зубов у девочек

Признак	Основные размерные характеристики молочных и постоянных зубов у девочек						
	N	M	Min	Max	S	Коэф. вариации	Std.Err
Молочный верхний правый 2й моляр (m-d)	11	10,362	9,45	11,27	0,501	4,834	0,151
Молочный верхний правый 2й моляр (b-l)	11	9,23	8,78	9,97	0,354	3,832	0,107
Молочный верхний правый 1й моляр (m-d)	12	8,475	6,6	9,2	0,72	8,492	0,208
Молочный верхний правый 1й моляр (b-l)	11	7,333	6,51	8,2	0,513	6,993	0,155
Молочный верхний правый клык (m-d)	5	6,632	5,95	7,18	0,537	8,104	0,24
Молочный верхний правый клык (b-l)	7	5,867	5,5	6,4	0,282	4,798	0,106
Молочный верхний правый 2й резец (m-d)	8	5,13	4,57	5,69	0,393	7,666	0,139
Молочный верхний правый 2й резец (b-l)	9	4,629	4,11	5,5	0,376	8,127	0,125
Молочный верхний правый 1й резец (m-d)	3	6,473	6,3	6,76			
Молочный верхний правый 1й резец (b-l)	5	4,912	4,61	5,13	0,192	3,906	0,086
Молочный верхний левый 1й резец (m-d)	4	6,498	6,15	6,85	0,323	4,975	0,162
Молочный верхний левый 1й резец (b-l)	6	4,86	4,42	5,21	0,255	5,256	0,104
Молочный верхний левый 2й резец (m-d)	7	5,106	4,77	5,61	0,284	5,568	0,107
Молочный верхний левый 2й резец (b-l)	9	4,482	4,11	4,76	0,196	4,383	0,065
Молочный верхний левый клык (m-d)	7	6,56	6,06	7,15	0,328	4,998	0,124
Молочный верхний левый клык (b-l)	6	5,805	5,32	6,51	0,403	6,943	0,165
Молочный верхний левый 1й моляр (m-d)	11	8,615	7,55	9,48	0,56	6,503	0,169
Молочный верхний левый 1й моляр (b-l)	11	7,251	6,58	7,85	0,404	5,576	0,122
Молочный верхний левый 2й моляр (m-d)	9	10,431	9,41	11,34	0,535	5,13	0,178
Молочный верхний левый 2й моляр (b-l)	9	9,238	8,58	9,79	0,366	3,961	0,122
Молочный нижний левый 2й моляр (m-d)	9	10,234	9,87	10,97	0,331	3,238	0,11
Молочный нижний левый 2й моляр (b-l)	9	8,901	8,21	9,39	0,335	3,761	0,112
Молочный нижний левый 1й моляр (m-d)	7	8,397	7,91	8,86	0,351	4,184	0,133
Молочный нижний левый 1й моляр (b-l)	7	6,636	5,86	7,22	0,53	7,981	0,2
Молочный нижний левый клык (m-d)	8	5,878	5,42	7,2	0,563	9,577	0,199
Молочный нижний левый клык (b-l)	7	5,121	4,82	5,46	0,211	4,113	0,08
Молочный нижний левый 2й резец (m-d)	7	4,669	4,26	5,07	0,311	6,651	0,117
Молочный нижний левый 2й резец (b-l)	9	4,119	3,6	4,7	0,32	7,78	0,107
Молочный нижний левый 1й резец (m-d)	3	4,043	3,87	4,24			
Молочный нижний левый 1й резец (b-l)	5	3,69	3,47	3,87	0,189	5,131	0,085
Молочный нижний правый 1й резец (m-d)	2	4,035	3,93	4,14			
Молочный нижний правый 1й резец (b-l)	5	3,62	3,31	3,8	0,19	5,245	0,085
Молочный нижний правый 2й резец (m-d)	8	4,708	4,12	5,16	0,365	7,76	0,129
Молочный нижний правый 2й резец (b-l)	10	4,028	3,61	4,17	0,16	3,967	0,051
Молочный нижний правый клык (m-d)	4	5,673	5,55	5,96	0,194	3,423	0,097
Молочный нижний правый клык (b-l)	5	5,068	4,77	5,21	0,183	3,602	0,082
Молочный нижний правый 1й моляр (m-d)	11	8,358	7,7	8,93	0,368	4,406	0,111
Молочный нижний правый 1й моляр (b-l)	11	6,596	5,56	7,4	0,48	7,277	0,145
Молочный нижний правый 2й моляр (m-d)	10	10,129	9,07	10,98	0,476	4,699	0,151
Молочный нижний правый 2й моляр (b-l)	10	8,568	7,55	9,4	0,676	7,888	0,214
Коренной верхний правый 2й моляр (m-d)	3	11,387	10,82	11,68			
Коренной верхний правый 2й моляр (b-l)	3	10,003	9,39	10,87			
Коренной верхний правый 1й моляр (m-d)	5	12,258	11,25	12,79	0,666	5,436	0,298
Коренной верхний правый 1й моляр (b-l)	5	10,792	10,28	11,71	0,569	5,275	0,255
Коренной верхний правый клык (m-d)	3	6,9	6,27	7,26			
Коренной верхний правый клык (b-l)	3	7,66	7,37	7,87			
Коренной верхний левый клык (m-d)	2	7,255	7,1	7,41			
Коренной верхний левый клык (b-l)	2	7,93	7,91	7,95			
Коренной верхний левый 1й моляр (m-d)	4	12,385	11,95	12,84	0,369	2,977	0,184
Коренной верхний левый 1й моляр (b-l)	4	11,043	10,54	11,97	0,634	5,739	0,317
Коренной верхний левый 2й моляр (m-d)	4	11,58	11,3	11,87	0,258	2,224	0,129
Коренной верхний левый 2й моляр (b-l)	4	9,595	8,08	10,98	1,21	12,608	0,605
Коренной нижний левый 2й моляр (m-d)	3	10,78	10,6	10,92			
Коренной нижний левый 2й моляр (b-l)	3	9,893	9,63	10,03			
Коренной нижний левый 1й моляр (m-d)	5	11,184	10,4	11,66	0,486	4,344	0,217
Коренной нижний левый 1й моляр (b-l)	5	10,032	9,66	10,32	0,252	2,507	0,112
Коренной нижний левый клык (m-d)	1	6,29	6,29	6,29			
Коренной нижний левый клык (b-l)	1	7,35	7,35	7,35			

	Сравнение зубов правой и левой стороны челюсти. Пол=мужской						
	N с правой стороны челюсти	N с левой стороны челюсти	N после объединения	M с правой стороны челюсти	M с левой стороны челюсти	Значение t-критерия	p
Молочный верхний правый 2й моляр (b-l) vs. молочный верхний левый 2й моляр (b-l)	8	9	17	10,008	9,809	0,973	0,346
Молочный верхний правый 1й моляр (b-l) vs. молочный верхний левый 1й моляр (b-l)	11	11	22	7,762	7,546	1,427	0,169

Таблица 3. Сравнение средних по размерам молочных моляров с правой и левой стороны челюсти для мальчиков с помощью t-критерия Стьюдента

	Сравнение зубов правой и левой стороны челюсти. Пол=женский						
	N с правой стороны челюсти	N с левой стороны челюсти	N после объединения	M с правой стороны челюсти	M с левой стороны челюсти	Значение t-критерия	p
Молочный верхний правый 2й моляр (b-l) vs. молочный верхний левый 2й моляр (b-l)	11	9	20	9,23	9,238	-0,048	0,962
Молочный верхний правый 1й моляр (b-l) vs. молочный верхний левый 1й моляр (b-l)	11	11	22	7,333	7,251	0,416	0,682

Таблица 4. Сравнение средних по размерам молочных моляров с правой и левой стороны челюсти для девочек с помощью t-критерия Стьюдента

Нами было выявлено отсутствие статистических различий между размерами молочных зубов с правой и с левой стороны челюсти. Различия были изучены при помощи t-критерия Стьюдента (табл. 3, табл. 4).

Так как в большинстве случаев комплектность зубов в челюсти оказывается неполной, то для удобства использования наших дискриминантных уравнений было проведено объединение данных по размерам правых и левых одноименных зубов молочной смены. Затем был проведен пошаговый дискриминантный анализ и разработаны дискриминантные функции, которые позволяют идентифицировать индивидов по букко-лингвальному размеру молочного 2-го моляра верхней челюсти, вне зависимости от его стороны (табл. 5). Это позволило нам не только сделать наши уравнения более универсальными в использовании,

Группа	Классификационная матрица для букко-лингвального размера молочного 2-го моляра верхней челюсти			
	Процент верных решений	Определены как мужчины	Определены как женщины	Всего
Мужчины	76,5	13	4	17
Женщины	85	3	17	20
Общее	81,1	16	21	37

Таблица 5. Классификационная матрица для букко-лингвального размера молочного 2-го моляра верхней челюсти

но и увеличило объем исследуемой выборки. При исследовании 37 детей верно был установлен пол для 13 мальчиков из 17 (точность определения составила 76,5%) и для 17 девочек из 20 (точность 85%). Общая точность определения пола при помощи данного дискриминантного уравнения составила 81,1%.

Дискриминантные функции для букко-лингвального размера молочного 2-го моляра верхней челюсти имеют вид:

- ПОЛ 1 = $54,640*X_1 - 271,655$
- ПОЛ 2 = $51,150*X_1 - 238,009$,

где ПОЛ 1 – мужской, ПОЛ 2 – женский, X_1 – букко-лингвальный размер второго моляра молочной смены зубов на верхней челюсти.

Таким образом, увеличение объема наблюдений за счет объединения размеров одноименных зубов правой и левой половины челюсти позволило рассчитать универсальные уравнения для букко-лингвального размера второго верхнего моляра молочной смены зубов, независимо от положения в челюсти.

Признак	Основные размерные характеристики постоянных зубов у мужчин						
	N	M	Min	Max	S	Коэф. вариации	Std.Err
Постоянный верхний правый 2й моляр (m-d)	20	12,174	10,96	13,52	0,676	5,55	0,151
Постоянный верхний правый 2й моляр (b-l)	20	10,047	8,49	11,34	0,89	8,855	0,199
Постоянный верхний правый 1й моляр (m-d)	13	12,662	11,77	13,61	0,446	3,523	0,124
Постоянный верхний правый 1й моляр (b-l)	11	11,248	10,31	12,13	0,553	4,914	0,167
Постоянный верхний правый клык (m-d)	17	7,449	6,59	8,06	0,398	5,337	0,096
Постоянный верхний правый клык (b-l)	17	8,318	7,49	9,32	0,479	5,755	0,116
Постоянный верхний левый клык (m-d)	14	7,538	6,34	8,15	0,543	7,198	0,145
Постоянный верхний левый клык (b-l)	15	8,415	7,47	9,54	0,549	6,523	0,142
Постоянный верхний левый 1й моляр (m-d)	16	12,74	11,67	13,45	0,443	3,478	0,111
Постоянный верхний левый 1й моляр (b-l)	16	11,285	10,5	12,07	0,525	4,655	0,131
Постоянный верхний левый 2й моляр (m-d)	25	12,062	10,65	13,42	0,692	5,739	0,138
Постоянный верхний левый 2й моляр (b-l)	24	10,127	8,57	11,87	0,962	9,496	0,196
Постоянный нижний левый 2й моляр (m-d)	16	10,896	9,7	11,84	0,545	5,005	0,136
Постоянный нижний левый 2й моляр (b-l)	21	10,349	9,31	11,4	0,506	4,894	0,111
Постоянный нижний левый 1й моляр (m-d)	12	11,126	10,37	11,7	0,389	3,5	0,112
Постоянный нижний левый 1й моляр (b-l)	16	10,591	9,61	11,15	0,411	3,884	0,103
Постоянный нижний левый клык (m-d)	15	6,835	6,2	7,73	0,409	5,979	0,106
Постоянный нижний левый клык (b-l)	16	7,952	7,4	8,89	0,463	5,827	0,116
Постоянный нижний правый клык (m-d)	20	6,64	5,89	7,36	0,37	5,567	0,083
Постоянный нижний правый клык (b-l)	20	7,789	7,14	8,37	0,314	4,037	0,07
Постоянный нижний правый 1й моляр (m-d)	12	11,235	10,26	12,11	0,505	4,497	0,146
Постоянный нижний правый 1й моляр (b-l)	19	10,647	9,47	11,96	0,568	5,331	0,13
Постоянный нижний правый 2й моляр (m-d)	14	10,784	10,05	11,71	0,446	4,139	0,119
Постоянный нижний правый 2й моляр (b-l)	25	10,317	9,29	11,83	0,525	5,09	0,105

Таблица 6. Основные размерные характеристики постоянных зубов у мужчин

Признак	Основные размерные характеристики постоянных зубов у женщин						
	N	M	Min	Max	S	Коэф. вариации	Std.Err
Постоянный верхний правый 2й моляр (m-d)	21	11,325	10,21	12,51	0,516	4,553	0,113
Постоянный верхний правый 2й моляр (b-l)	20	9,704	8,02	11,29	0,823	8,478	0,184
Постоянный верхний правый 1й моляр (m-d)	16	12,124	11,25	12,96	0,571	4,706	0,143
Постоянный верхний правый 1й моляр (b-l)	15	11,034	9,91	11,93	0,625	5,664	0,161
Постоянный верхний правый клык (m-d)	19	7,129	5,84	7,83	0,501	7,028	0,115
Постоянный верхний правый клык (b-l)	19	7,934	6,92	8,75	0,488	6,15	0,112
Постоянный верхний левый клык (m-d)	20	7,263	5,95	7,84	0,414	5,705	0,093
Постоянный верхний левый клык (b-l)	21	7,954	7,14	8,94	0,427	5,362	0,093
Постоянный верхний левый 1й моляр (m-d)	16	12,263	11,44	13,24	0,564	4,598	0,141
Постоянный верхний левый 1й моляр (b-l)	14	10,857	9,12	11,74	0,759	6,993	0,203
Постоянный верхний левый 2й моляр (m-d)	24	11,428	10,02	14,06	0,78	6,829	0,159
Постоянный верхний левый 2й моляр (b-l)	23	9,544	8,13	11,06	0,69	7,225	0,144
Постоянный нижний левый 2й моляр (m-d)	16	10,511	9,52	11,41	0,528	5,025	0,132
Постоянный нижний левый 2й моляр (b-l)	22	9,75	8,47	10,43	0,566	5,801	0,121
Постоянный нижний левый 1й моляр (m-d)	16	10,948	9,77	11,99	0,522	4,765	0,13
Постоянный нижний левый 1й моляр (b-l)	20	10,168	9,43	10,87	0,395	3,885	0,088
Постоянный нижний левый клык (m-d)	19	6,338	5,72	6,96	0,341	5,374	0,078
Постоянный нижний левый клык (b-l)	21	7,353	6,63	8,13	0,376	5,117	0,082
Постоянный нижний правый клык (m-d)	16	6,372	5,77	6,91	0,32	5,025	0,08
Постоянный нижний правый клык (b-l)	20	7,428	6,81	8,45	0,408	5,489	0,091
Постоянный нижний правый 1й моляр (m-d)	11	10,909	9,79	12,03	0,585	5,362	0,176
Постоянный нижний правый 1й моляр (b-l)	16	10,262	9,7	10,85	0,416	4,051	0,104
Постоянный нижний правый 2й моляр (m-d)	17	10,544	9,45	11,31	0,497	4,71	0,12
Постоянный нижний правый 2й моляр (b-l)	23	9,819	8,88	10,77	0,501	5,101	0,104

Таблица 7. Основные размерные характеристики постоянных зубов у женщин

Определение пола по размерным характеристикам постоянной смены зубов

На основании полученных данных были рассчитаны следующие основные характеристики постоянных зубов для мужчин (табл. 6) и женщин (табл. 7).

Была проведена проверка гомосцедастичности и сравнение средних по размерам постоянных зубов для мужчин и женщин с помощью t-критерия Стьюдента. Все признаки имеют статистически равные дисперсии. По большинству признаков статистические различия между мужчинами и женщинами достоверны.

При проведении пошагового дискриминантного анализа было установлено, что наилучшими возможностями для определения пола по характеристикам постоянной смены зубов обладает мезио-дистальный размер второго моляра постоянной смены зубов на правой стороне верхней челюсти (табл. 8). Представленные в таблице 8 результаты показывают, что при исследовании 41 ребенка пол был определен правильно только у 16 мальчиков из 20 (точность составила 80%) и у 16 девочек из 21 (точность 76,2%). Общая точность определения пола при помощи данного

Группа	Классификационная матрица для мезио-дистального размера поятоянного верхнего правого 2-го моляра			
	Процент верных решений	Определены как мужчины	Определены как женщины	Всего
Мужчины	80	16	4	20
Женщины	76,2	5	16	21
Общее	78	21	20	41

Таблица 8. Классификационная матрица для мезио-дистального размера постоянного верхнего правого 2-го моляра

дискриминантного уравнения составила 78,0%.

Дискриминантные функции для мезио-дистального размера постоянного верхнего правого 2-го моляра имеют вид:

- ПОЛ 1 = 36,992*X_1 – 224,232
- ПОЛ 2 = 34,569*X_1 – 195,910,

где ПОЛ 1 – мужской, ПОЛ 2 – женский, X_1 – мезио-дистальный размер второго моляра постоянной смены зубов на правой половине верхней челюсти.

Идентификационная ценность первого постоянного моляра

Особый интерес для идентификации пола у детей представляет изучение полового диморфизма первого постоянного моляра, так как он прорезывается раньше других постоянных зубов (закладка фолликула происходит еще во внутриутробном периоде, к 2-3 годам он минерализуется и прорезывается в 5-6 лет). Можно предположить, что дискриминантные уравнения, которые будут включать в себя размеры первого постоянного моляра, окажутся наиболее интересными для идентификации пола в возрасте от 6 до 18 лет.

Для увеличения универсальности дискриминантных уравнений и увеличения объема выборки были объединены:

1. Размеры первого моляра, измеренные у взрослых и детей;
2. Размеры одноименных постоянных первых моляров слева и справа, аналогично молочным зубам.

Допустимость такого объединения обусловлена отсутствием статистических различий между размерами постоянных зубов с правой и с левой стороны челюсти, а также у детей и взрослых. Различия были изучены при помощи t-критерия Стьюдента.

После объединения был проведен пошаговый дискриминантный анализ и разработаны дискриминантные функции, которые позволяют

Группа	Классификационная матрица для букко-лингвального размера поятоянного 1-го моляра нижней челюсти			
	Процент верных решений	Определены как мужчины	Определены как женщины	Всего
Мужчины	74,4	32	11	43
Женщины	69,6	14	32	46
Общее	71,9	46	43	89

Таблица 9. Классификационная матрица для букко-лингвального размера постоянного 1-го моляра нижней челюсти

идентифицировать индивидов по букко-лингвальному размеру постоянного первого моляра нижней челюсти (табл. 9). Представленные в таблице 9 результаты показывают, что при исследовании 89 человек пол был определен правильно у 32 мужчин из 43 (точность составила 74,4%) и у 32 женщин из 46 (точность 69,6%). Общая точность определения пола при помощи данного дискриминантного уравнения составила 71,9%.

Дискриминантные функции для букко-лингвального размера постоянного 1-го моляра нижней челюсти имеют вид:

- ПОЛ 1 = $71{,}128*X_1 - 377{,}419$
- ПОЛ 2 = $68{,}028*X_1 - 345{,}295$,

где ПОЛ 1 – мужской, ПОЛ 2 – женский, X_1 – букко-лингвальный размер первого моляра постоянной смены зубов на нижней челюсти.

Таким образом, увеличение объема наблюдений за счет объединения размеров одноименных зубов правой и левой половины челюсти, а также размеров, измеренных у взрослых и детей, позволило рассчитать универсальные уравнения для букко-лингвального размера первого нижнего моляра постоянной смены зубов, независимо от положения в челюсти.

ОБСУЖДЕНИЕ

По результатам исследования можно утверждать, что для данной выборки возможно достоверное определение пола детей и подростков с помощью разработанных нами дискриминантных уравнений по размерам зубов.

Предварительные исследования позволили выявить наиболее ценные для дискриминации признаки. Эти исследования включали в себя анализ основных размерных характеристик зубов у детей и взрослых и выявление достоверных различий с помощью нескольких статистических методов.

В таблицах 6 и 7 можно проследить значения коэффициентов вариации, выходящие за ожидаемые границы изменчивости для скелетных признаков. Такие результаты для верхних моляров у взрослых объясняются их ромбовидной формой и широкой вариабельностью размеров в букко-лингвальном направлении. Для детей очень высокие, либо очень низкие коэффициенты вариации можно объяснить как малыми размерами зубов, так и небольшими объемами выборки (табл. 1, табл. 2). В таком случае даже небольшие колебания размеров в пределах 1мм будут определяться при статистической обработке как значительные отклонения от среднего значения.

Отметим, что высокий коэффициент вариации признака снижает его ценность для использования в дискриминантном анализе. Для построения дискриминантного уравнения, которое могло бы хорошо разделять мальчиков и девочек по полу, важно, чтобы внутригрупповая изменчивость (вариабельность) признака размера зуба была меньше межгрупповой. В противном случае возникнет значительная зона трансгрессии, снижающая точность дискриминации.

Сравнение средних по размерам зубов у детей показало наличие достоверных статистических различий в размерах по некоторым из них. Большинство зубов, для которых были обнаружены различия, это моляры.

Проведение такого же теста для постоянных зубов во взрослой выборке показало наличие статистических различий по большинству размеров зубов, измеренных в исследовании. Возможно, это свидетельствует о большей степени полового диморфизма для постоянных зубов. Можно было бы предположить, что на результаты сравнения по t-критерию Стьюдента оказали влияние численности выборок: для взрослых индивидов выборки мужчин и женщин включают от 11 до 25 наблюдений, для детских индивидов количество наблюдений одного пола в среднем несколько меньше. Но так как поиск различий между мальчиками и девочками с помощью критерия Манна-Уитни дает практически те же результаты, мы можем утверждать, что половой диморфизм в размерах зубов действительно увеличивается со сменой молочных зубов на постоянные.

Возможно, это связано с тем, что закладка постоянных зубов происходит на более поздних этапах онтогенеза, когда на формирование зубов могут воздействовать гормоны, усиливающие половой диморфизм. Закладка молочных зубов начинается на 6-8 неделе эмбриогенеза, первый постоянный моляр закладывается на 24-25 неделе внутриутробного развития, остальные постоянные зубы – в возрасте от шести месяцев до трех лет.

В таком случае для целей исследования больше подходят постоянные

зубы, которые начинают закладываться позднее. Однако более поздняя закладка одновременно и снижает «идентификационную ценность зуба» при определении возраста у детей, так как он позже прорезывается и отсутствует у детей до определенного возраста. Поэтому наилучшим вариантом является выбор первого моляра, который закладывается не слишком рано в эмбриональном развитии, но прорезывается как можно раньше.

Дискриминантные уравнения, разработанные по объединенным размерам, позволяют определять пол по букко-лингвальному размеру вторых молочных моляров верхней челюсти с высокой точностью – 81,8 (табл. 5). Нужно отметить, что точность определения мужского и женского пола при использовании размеров молочных моляров несколько отличается. Точность определения мужского пола выше при использовании размеров первого молочного моляра, а женского при использовании размеров второго молочного моляра. Однако полученный нами результат нуждается в проверке на выборке большего объема.

Для второго верхнего постоянного моляра также было построена дискриминантная функция, идентифицирующая пол индивидов с точностью 78% (табл. 8). Так как статистические различия в размерах зубов были найдены почти во всех постоянных зубах, можно построить множество дискриминантных уравнений. Однако, поскольку в нашем исследовании стоит цель найти наилучшие дискриминирующие признаки для определения пола у детей, данные действия не проводились, а отбор признаков шел не только исходя из подтвержденных t-тестом статистических различий в размерах зубов, но и с учетом времени закладки и прорезывания зуба.

Например, особый интерес представляет изучение полового диморфизма первого постоянного моляра, так как он прорезывается раньше других постоянных зубов. Дискриминантные уравнения, использующее букко-лингвальный размер первого постоянного моляра нижней челюсти, верно идентифицируют пол детей начиная с пяти- шестилетнего возраста, при этом точность определения достигает 71,9% (табл. 9).

Интересно, что дискриминантные уравнения, построенные на основе размеров второго моляра (постоянного или молочного), показывают более высокую точность половой идентификации в сравнении с другими зубами. Для постоянных зубов этот факт объясняется тем, что второй моляр закладывается позже первого и приобретает большую степень полового диморфизма за счет действия половых гормонов. Для молочных же зубов такой феномен на данный момент объяснить сложно, и половые различия в размерах второго молочного моляра требуют дальнейших исследований.

Однако для определения пола у неполовозрелых индивидов младше 12-ти лет использование вторых постоянных моляров невозможно, что снижает его идентификационную ценность для определения пола у детей раннего возраста. Вместе с тем, разработанные уравнения по второму постоянному моляру дает исследователям возможность с высокой точностью определить пол у индивидов 10-15 лет.

В заключение необходимо оговорить, что особенностью полового диморфизма одонтологических признаков является их высокая межгрупповая вариабельность. Размах полового диморфизма и средние по размерам зубов в выборках из разных регионов различны, и полученные в работе дискриминантные уравнения могут давать больший процент неверных решений для выборок из других географических регионов или другого временного периода. Для изученной выборки Мамисондон показан высокий уровень полового диморфизма по системе скелетных признаков, что отражается и на признаках зубной системы. Возможно, именно поэтому в работе получены дискриминантные уравнения высокой точности. Размерные характеристики зубов в детских группах разных регионов изучены менее детально, чем размеры зубов взрослых индивидов, поэтому полученные для детской группы уравнения необходимо верифицировать на других детских выборках, чтобы исследовать закономерности полового диморфизма молочных зубов.

Описанная особенность использования полученных нами дискриминантных уравнений, как и уравнений для других палеоантропологических серий, в равной степени касается определения пола и взрослых, и детских индивидов. Необходимо учитывать морфологические особенности каждой выборки, уровень полового диморфизма, степень массивности и грацильности индивидов в целом и системы одонтологических признаков в частности, чтобы избежать увеличения процента неверных решений.

БЛАГОДАРНОСТИ

Авторы благодарят НИИ и Музей антропологии МГУ за предоставление доступа к остеологическому материалу.

Исследование проводилось при поддержке ЦКП МГУ «Технологии получения новых наноструктурированных материалов и их комплексное исследование», национального проекта «Наука» и Программы развития МГУ.

Исследование выполнено в рамках плановой темы, № ЦИТИС 121041500329-0.

СПИСОК ЛИТЕРАТУРЫ

Албегова З.Х., Верещинский-Бабайлов Л.И. Раннесредневековый могильник Мамисондон: результаты археолог. исслед. 2007-2008 гг. в зоне строительства водохранилища Зарамагских ГЭС. М.: Ин-т археологии РАН: ТАУС, 2010. 492 с. (Материалы охранных археологических исследований / Российская акад. Наук, Ин-т археологии; Т. 11).

Алексеев В.П. Человек. Эволюция и таксономия (некоторые теоретические вопросы). М.: Наука, 1985. 286 с.

Березина Н.Я. Раннесредневековое население Центрального Кавказа по данным антропологии (на примере изучения могильника Мамисандон): Автореф … дис. кан. биол. наук. Научно-исследовательский институт и музей антропологии Московского государственного университета имени М.В. Ломоносова. М., 2018. 32 с.

Дубова Н.А., Рыкушина Г.В. Палеодемография Гонур-депе // Человек в культурной и природной среде: труды Третьих антропологических чтений к 75-летию со дня рождения академика В. П. Алексеева. Москва, 15-17 ноября 2004 г. / Ин-т археологии РАН; Ин-т этнологии и антропологии им. Н.Н. Миклухо-Маклая РАН; НИИ и музей антропологии МГУ; Российское отделение Европейской ассоциации антропологов. М.: Наука, 2007. С. 310-319.

Звягин В.Н. Текущие проблемы медико-криминалистической идентификации личности // Проблемы экспертизы в медицине. –012. Т. 12. № 3-4 (47-48). С. 39-43.

Зиганшин Р.Х., Березина Н.Я., Александров П.Л., Рябинин В.В., Бужилова А.П. Оптимизация метода идентификации пола человека пептидомным анализом эмали зубов различной биологической генерации, археологического возраста и тафономической сохранности // Биология. 2020. № 5. С. 718-728.

Зубов А.А. Половые различия в размерах и строении постоянных коренных зубов человека // Вопросы антропологии. 1963. №15. С. 71-90.

Куфтерин В.В., Нечвалода А.И. Антропологическое исследование скелетов из срубно-алакульского кургана Селивановского II могильника (Южное Зауралье) // Вестник археологии, антропологии и этнографии. 2016. № 4 (35). С. 79-89.

Alvesalo L., Tammisalo E. Enamel thickness of 45, X females' permanent teeth // American journal of human genetics. 1981. Т. 33. №. 3. С. 464.

Alvesalo L., Tammisalo E., Hakola P. Enamel thickness in 47, XYY males' permanent teeth // Annals of human biology. 1985. Т. 12. №. 5. С. 421-427.

Alvesalo L., Tammisalo E., Therman E. 47, XXX females, sex chromosomes, and tooth crown structure //Human genetics. 1987. Т. 77. №. 4. С. 345-348.

Ateş M., Karaman F., Işcan M.Y., Erdem T.L. Sexual differences in Turkish dentition // Legal Medicine. 2006. Т. 8. №. 5. С. 288-292.

Black III T.K. Sexual dimorphism in the tooth-crown diameters of the deciduous teeth // American Journal of Physical Anthropology. 1978. Т. 48. №. 1. С. 77-82.

Boucher B.J. Sex Differences in the Foetal Pelvis // American Journal of

Physical Anthropology. 1957. I. 15. pp. 581-600.

Garn S.M., Lewis A.B., Kerewsky R.S. Sex difference in tooth size // J Dent Res. 1964. V. 43. I. 2. pp. 306.

Hanihara T., Ishida H. Metric dental variation of major human populations // American Journal of Physical Anthropology: The Official Publication of the American Association of Physical Anthropologists. 2005. T. 128. №. 2. C. 287-298.

Harris E.F., Nweeia M.T. Tooth size of ticuna indians, colombia, with phenetic comparisons to other amerindian // American journal of physical anthropology. 1980. T. 53. №. 1. C. 81-91.

Hillson S., FitzGerald C., Flinn H. Alternative dental measurements: proposals and relationships with other measurements // American Journal of Physical Anthropology: The Official Publication of the American Association of Physical Anthropologists. 2005. T. 126. №. 4. C. 413-426.

Litha H.C., Murgod S., Savita J.K. Gender determination by odontometric method // Journal of forensic dental sciences. 2017. T. 9. №. 1. C. 44.

Marino R., Tanganelli V., Pietrobelli A., Belcastro M.G. Evaluation of the auricular surface method for subadult sex estimation on Italian modern (19th to 20th century) identified skeletal collections // American Journal of Physical Anthropology. 2021. V. 174. I. 4. pp. 792-803.

Noren A. Lynnerup N., Czarnetzki A., Graw M. Lateral angle: a method for sexing using the petrous bone // Am J Phys Anthropol. 2005. V. 128, I. 2. pp. 318-323.

Schwartz G.T., Dean M.C. Sexual dimorphism in modern human permanent teeth // American Journal of Physical Anthropology: The Official Publication of the American Association of Physical Anthropologists. 2005. T. 128. №. 2. C. 312-317.

Schutkowski H. Sex determination of infant and juvenile skeletons: I. Morphognostic features // Am J Phys Anthropol. 1993. V. 90. I. 2. pp. 199-205.

Viciano J. Alemán I., D'Anastasio R., Capasso L., Botella M.C. Odontometric sex discrimination in the Herculaneum sample (79 AD, Naples, Italy), with application to juveniles // American Journal of Physical Anthropology. 2011. T. 145. №. 1. C. 97-106.

Weaver D. Sex differences in the ilia of a known sex and age sample of fetal and infant skeletons // American Journal of Physical Anthropology. 1980. V. 52. I. 2. pp. 191-195.

Wilson L. MacLeod B., Humphrey L. Morphometric criteria for sexing juvenile human skeletons using the ilium // Journal of Forensic Science. 2008. V. 53. I. 2. pp. 269-278.

ABSTRACT

This article verifies the method of sex determination using discriminant functions for the size of teeth in children and adults on an anthropological series from the early medieval burial ground of Mamisondon with a high level of sexual

dimorphism. Measurements of the mesio-distal and bucco-lingual sizes of teeth were carried out in 60 adults and 43 children. By the method of step-by-step discriminant analysis, the characters were selected that most successfully dividing individuals by sex in our series, they turned out to be the sizes of molars. We have built several discriminant equations based on deciduous and permanent molars, which allow us to determine sex with an accuracy of 70-80%. In our work, we especially note the importance of the first permanent molar for sex determination in children, since it appears first among permanent teeth, which are more dimorphic than deciduous teeth. We consider this method to be promising, however, due to the unequal level of sexual dimorphism and the size of teeth in different populations, the discriminant functions created by us are not universal and are applicable only specifically to our series, or to another series with the same level of sexual dimorphism and dimensional characteristics of the teeth.

KEY WORDS:

sex determination, forensic dentistry, odontometrics, discriminant functions, subadults.

ИНФОРМАЦИЯ ОБ АВТОРАХ

Ходырева Дарья Сергеевна, б/с, магистр
Московский Государственный Университет имени М.В.Ломоносова, биологический факультет
Адрес: Моховая, 11, 125009, Москва, Российская Федерация
Тел. (моб.) +7 (937) 539-40-22
E-mail: khodyrevads@mail.ru

Березина Наталия Яковлевна, к.б.н., н.с.
Московский Государственный Университет имени М.В.Ломоносова, НИИ и Музей антропологии
Адрес: Моховая, 11, 125009, Москва, Российская Федерация
Тел. (моб.)+7 (905) 561-45-06
E-mail: berezina.natalia@gmail.com

Гончарова Наталия Николаевна, к.б.н., доцент, в.н.с.
1. Московский Государственный Университет имени М.В.Ломоносова, Кафедра антропологии, биологического факультета
Адрес: Ленинские горы, д. 1, стр. 12, 119234, Москва, Российская Федерация
2. Лаборатория популяционной генетики человека, Медико-генетический научный центр имени академика Н.П. Бочкова,
Адрес: ул. Москворечье, д. 1, Москва, 115522, Российская Федерация
Тел. +7 (965) 379-73-99
E-mail: 1455008@gmail.com

УДК 572+616.091
DOI: 10.33876/2782-5000/2022-2-2/113-144

КОМПЛЕКСНАЯ ХАРАКТЕРИСТИКА АНТРОПОЛОГИЧЕСКИХ МАТЕРИАЛОВ ИЗ АЛОВСКИХ КУРГАННЫХ ГРУПП (БРОНЗОВЫЙ ВЕК)

Калмина О. А.[1], Иконников Д. С.[1], Головин Р. Е.[2], Калмин О.О.[1]

[1] – Пензенский государственный университет

[2] – Мордовский республиканский объединенно краеведческий музей им. И.Д. Воронина

РЕЗЮМЕ:

В 1981 году В.Н. Шитов предпринял раскопки трёх курганных групп в окрестностях села Алово Атяшевского района Мордовской АССР. В каждой курганной группе был раскопан курган № 1. Все исследованные курганы имели округлую в плане форму. Под курганами в первой курганной группы были найдены следы одного погребения, под курганами второй и третьей группы – следы двух захоронений. Погребальный обряд и инвентарь, сопровождавший покойных, свидетельствуют о том, что все захоронения относились к срубной археологической культуре позднего бронзового века. Общая датировка всех памятников – II-I тыс. н.э.

В статье помещена комплексная разносторонняя характеристика антропологических материалов, происходящих из Аловских курганных групп. Материал немногочислен. Степень его сохранности различна. В распоряжении антропологов имеются неполные скелеты не менее чем трёх индивидов. Они были исследованы по краниометрической, одонтологической, остеометрической и палеопатологической программам.

Краниологические материалы представлены единственным черепом из неопределённого погребения. Череп отличается массивностью. Он принадлежал человеку с европеоидной внешностью, но с небольшим монголоидным налётом. Условная доля монголоидного элемента (по Г.Ф. Дебецу) составляет 21,7%. У индивида преобладали одонтологические признаки, характерные для западного одонтологического ствола.

Исследования посткраниального скелета показали, что все индивиды из аловских курганных групп при жизни испытывали значительные физические нагрузки. Была определена длина тела двух мужчин. Оба отличались сравнительно высоким ростом, даже по современным меркам.

КЛЮЧЕВЫЕ СЛОВА

Аловские курганные группы, бронзовый век, срубная археологическая культура, Западное Поволжье, патологические изменения, индикаторы механического стресса, физические нагрузки, остеоартроз

ВВЕДЕНИЕ

Аловская курганная группа получила своё имя от села Алово, находящегося на территории Атяшевского района Мордовской АССР, близи границы с Ульяновской областью. В окрестностях населённого пункта располагаются три курганных группы. Группа Алово I локализируется в западной части села, при въезде в него со стороны с. Дюрки, группа Алово II располагается на северо-восточной окраине. III курганная группа расположена в 3,5 км к северу от села Алово, на левом берегу реки Большая Сарка. На памятниках археологические работы проводились в 1981 году под руководством В.Н. Шитова. В каждой курганной группе было вскрыто по одному кургану (во всех случаях – курган № 1) (Беговаткин 2017: 149, Крамарев 2006: 351). Все исследованные памятники датировались II-I тыс. до н.э.

Все курганы имели округлую в плане форму. Под курганом № 1 Аловской I курганной группы находилось одно крупное погребение (размеры погребальной ямы 2,55×2,60 м). Кости человека располагались ближе к северо-западному углу погребальной ямы. Они находились не в анатомическом порядке, на разной глубине. Возможно, разрозненность скелета связана с деятельностью грызунов. Кроме антропологических материалов в заполнении погребения были обнаружены фрагменты двух керамических сосудов и, предположительно, следы заупокойной пищи в виде шести ребер лошади (Археология Мордовского края 2008: 183-184, рис. 233:1, 3, 240:2-3). Курган № 2 также был исследован, но сильно пострадал во время строительства дороги (Беговаткин 2017: 149).

Под курганом № 1 Аловской II курганной группы были встречены следы двух погребений. Погребение № 1, предположительно детское или подростковое, было обнаружено к юго-востоку от центра насыпи. Глубина залегания костей от современной поверхности составляла 1,02

м. Границы могильной ямы не прослеживались. Тело находилось в скорченном положении, на левом боку, головой на северо-восток. Рядом с лицом покойного был поставлен керамический сосуд с геометрическим орнаментом. Погребение № 2 находилось под центральной частью кургана. Над ним было сооружено деревянное перекрытие, положенное на два продольных бревна. Само погребение было сильно потревожено, в нём встречены разрозненные человеческие кости, находившиеся не в анатомическом порядке. В заполнении насыпи кургана был встречены два фрагмента лепной керамики (Археология Мордовского края 2008: 183-184, рис. 232:2, 4-5, рис. 240:4, Беговаткин 2017: 148-149).

Под курганом № 1 Аловской III курганной группы были обнаружены следы двух погребений. Центральное положение занимало весьма крупное погребение № 2 (размеры могильной ямы 2,13×2,18 м, глубина 2,82 м от вершины кургана), скелет погребённого был сильно повреждён, вероятнее всего, из-за деятельности грызунов. Кроме костей человека в заполнении погребения были встречены рёбра лошади, вероятно, игравшие роль заупокойной пищи. Погребение № 1 находилось в юго-западном секторе кургана, оно сохранилось значительно лучше. Кости, в целом, находились в порядке, близком анатомическому. Погребённого в момент захоронения положили на левом боку и придали среднескорченное положение. По замечанию В.Н. Шитова, погребённый был сильно развёрнут грудью вниз. Кроме антропологических материалов в заполнении погребения были встречены глиняный острорёберный сосуд, в заполнении которого находились обожжённые рёбра барана, предположительно являвшиеся заупокойной пищей (Археология Мордовского края 2008: 183-184, рис. 233:2, 4, рис. 240:5).

Аловские курганы практически всеми археологами связываются со срубной археологической культурой, широко распространившейся по территории степной и лесостепной полосы Восточной Европы в позднем бронзовом веке. С другой стороны, Аловские курганные группы находятся на периферии срубного ареала. В этом районе была высока вероятность контактов с населением, принадлежавшим к иным культурным группам.

Антропологические материалы, происходящие из трёх Аловских курганных групп, постоянным местом хранения которых является археологический фонд Мордовского республиканского объединённого краеведческого музея им. И.Д. Воронина, в 2020 году были любезно предоставлены сотрудниками музея во временное пользование для исследования сотрудникам антропологической лаборатории кафедры «Анатомия человека» Медицинского института Пензенского государственного университета.

МАТЕРИАЛЫ

Антропологические материалы, полученные в ходе раскопок Аловских курганных групп, представлены элементами скелета нескольких индивидов, происходивших из разных погребений.

Неопределённое погребение: антропологические материалы представлены черепом без нижней челюсти. Точное место находки и номер погребения неизвестны. Производилась попытка сопоставить череп с нижней челюстью из кургана № 1 курганной группы Алово I. Мыщелковая ширина нижней челюсти действительно совпала с расстоянием между краями суставных ямок височно-челюстного сустава. Кроме того, сравнительно хорошо сопоставилась окклюзионная поверхность зубов верхней и нижней челюсти. Однако длина обеих ветвей нижней челюсти оказалась сравнительно мала, из-за чего при смыкании зубов верхней и нижней челюстей, мыщелки нижней челюсти оказывались за пределами суставных ямок височно-нижнечелюстного сустава. Кроме того, наблюдались различия по степени стёртости зубов верхней и нижней челюсти. Обращало на себя внимание и то обстоятельство, что череп и нижняя челюсть асимметричны по своему строению, но у черепа правая половина несколько больше левой, тогда как у нижней челюсти – наоборот.

В связи с этим, нет достаточных оснований считать, что череп и нижняя челюсть принадлежали одному индивиду. Большая массивность черепа может указывать на его принадлежность индивиду из Аловской III курганной группы, который отличался большой величиной костей посткраниального скелета.

На своде черепа наблюдаются участки слущивания наружного компактного слоя, повреждение чешуйчатого края правой височной кости, скользящее повреждение правой скуловой дуги с частичным разрушением нижнего края правой скуловой кости и скулового отростка височной кости. Перегородка носа в нижней трети отсутствует. Повреждена передняя стенка левой верхнечелюстной пазухи с подглазничным отверстием, глазничная поверхность левой верхней челюсти, глазничная пластина левой решетчатой кости, нижний край левой скуловой кости, скулового отростка верхней челюсти, верхушка левого сосцевидного отростка с обнажением части воздухоносных ячеек.

Череп принадлежал мужчине в возрасте 20-30 лет.

Погребение № 1, курганная группа Алово I, курган № 1 (далее № А-I-1-1): антропологические материалы представлены *нижней челюстью* практически полной сохранности и костями посткраниального скелета. У *крестца* разрушены вершина и участки, находящиеся латеральнее середины

крестцовых отверстий. У обеих *тазовых костей* посмертно утрачены ветви лобковой и седалищной костей, наблюдаются участки периферийных повреждений. *Правая бедренная кость* характеризуется наличием участков периферийных разрушений в области суставной поверхности головки и медиального надмыщелка. *Левая большеберцовая кость* отличается практически полной сохранностью.

Кости принадлежали мужчине в возрасте 25-35 лет.

Погребение № 2, курганная группа Алово II, курган № 1 (далее № А-II-1-2): антропологические материалы представлены костями посткраниального скелета, преимущественно, характеризующимися сильными посмертными повреждениями: *фрагментом поясничного позвонка* (у фрагмента отсутствуют поперечные отростки с частичным повреждением края и передняя часть тела), *левого I ребра, типичных рёбер* (2 экз.), *головки плечевой кости*, *дистальной частью правой лучевой кости* и *фрагментом диафиза средней трети большеберцовой кости* с медиальной частью проксимального эпифиза, соединённым с диафизом костной перемычкой. Нет уверенности в том, что материалы принадлежали одному индивиду.

Фрагментированные кости отличаются от антропологических материалов, происходящих из других погребений, меньшей массивностью. Возможно, в данном случае, мы имеем дело со скелетированными останками женщины. Определить возраст индивида из погребения А-II-1-2 трудно из-за плохой сохранности костей и заметно выраженных индикаторов механического стресса. Обращает на себя внимание то обстоятельство, что губчатый слой фрагмента головки кости несёт следы сравнительно недавнего срастания диафиза и эпифиза, что делает вероятной возрастную когорту Adultus.

Погребение № 1, курганная группа Алово III, курган № 1 (далее № А-III-1-1): антропологические материалы представлены костями посткраниального скелета сравнительно хорошей сохранности, хотя и с множеством небольших повреждений: *крестцом* (у кости повреждено правое крыло)*, левой плечевой костью* (повреждена головка, медиальная часть мыщелка отсутствует, сохранна головочка)*, левой лучевой костью* (разрушена латеральная часть головки с повреждением костномозговой полости, с повреждением бугристости)*, бедренными костями* (у правой бедренной кости повреждена базальная поверхность головки, разрушен вертел, частично утрачен поверхностный слой кости в области ягодичной бугристости, область медиального надмыщелка разрушена, наблюдается поверхностное слущивание компактного слоя в верхней трети диафиза; у левой кости сзади повреждена головка с обнажением губчатого вещества,

область ниже вертельного гребня частично разрушена, наблюдается участок глубокой скарификации в области ягодичной бугристости). Сравнительно сильными повреждениями характеризуется фрагмент *правой тазовой кости*, у которой посмертно утрачены лобковая кость и ветвь седалищной кости, а также отсутствует ость седалищной кости. Внутренние трещины прослеживаются на крыле подвздошной кости и одна на наружной поверхности, причём трещины не совпадают. Отсутствует наружная компакта на крыле подвздошной кости сзади.

Кости характеризуются массивностью. Они явно принадлежали мужчине. Возраст индивида трудноопределим из-за того, что при жизни он испытывал большие механические нагрузки, отразившиеся на костях посткраниального скелета (подчёркнутые края суставных поверхностей, заметная бугристость в местах прикрепления связок и мышц и т.д.). Наиболее вероятны возрастные когорты Adultus и Maturus.

КРАНИОЛОГИЧЕСКИЕ ХАРАКТЕРИСТИКИ:

Краниологические материалы представлены черепом из неопределённого погребения и нижней челюстью из погребения № А-I-1-1.

Череп (рис. 1) характеризуется длинным, среднешироким и очень высоким мозговым отделом, большой ушной высотой и долихокранией. Лоб среднеширокий, сильно выступающий, средненаклонный. Ширина основания черепа и ширина затылка большие. Лицевой скелет среднеширокий, высокий, прогнатный по общему лицевому углу и указателю Фогта-Флауэра, лептен по верхнелицевому указателю; отличается

Рис. 1. Череп из неопределённого погребения

ослаблением горизонтальной профилировки на уровне назо-малярного угла в сочетании с резкой профилировкой на уровне зиго-максиллярного угла. Орбита широкая и низкая, хамеконхная. Нос высокий и широкий по абсолютным величинам, мезоринный по указателю. Угол выступания носа средний. Наблюдается специфическое строение носовых костей, которые резко сужены на уровне симотической хорды, из-за чего симотический указатель попадает в категорию очень больших величин, при среднем дакриальном указателе (табл. 1).

Череп, в целом, имеет европеоидный облик, однако черты большой расы сглажены. Преаурикулярный фацио-церебральный указатель (ПФЦ) составляет 91,6, показатель уплощённости лицевого скелета (УЛС) равен 34,8. Обе величины относятся к категории «смешанных», хотя и находятся значительно ближе к «чистым европеоидам», чем к «чистым монголоидам» (Дебец 1968: 18). Индивидуально вычисленная условная доля монголоидного элемента (УДМЭ) – 21,7%.

Череп по величинам ПФЦ и УЛС сопоставлен с рядом краниологических серий Восточной Европы бронзового века, в том числе с материалами различных групп срубной культуры (Зіневич, Круц 1968: табл. 11, Великанова 1975: табл. 21, Шевченко 1986: табл. 27), катакомбной и древнеямной культур (Шевченко 1986: табл. 1, табл. 3, табл. 7, табл. 19, табл. 25, Хохлов 2013: табл. 1), суммарными сериями полтавкинской (Шевченко 1986: табл. 26) и фатьяновской культур (Акимова 1947: табл. 3), сериями Балановского могильника (Акимова 1963: табл. 1), Пепкинского кургана абашевской культуры (Халиков и др. 1966: табл. Б) и культуры ноа из Старых Бедражей (Великанова 1975: табл. 21). Кроме того, были привлечены данные, относящиеся к другим историческим эпохам, в частности ананьинской культуры раннего железного века (Алексеев 1981: табл. 1, Газимзянов, Хохлов 2012: табл. 1-4), хвалынской энеолитической культуры (Хохлов 2013: табл. 1) и Сахтыштских стоянок волосовской культуры (Алексеева 1997: табл. 1-2).

Своеобразие аловского черепа хорошо демонстрирует плоскостной двухмерный график, на оси абсцисс которого отражена величина ПФЦ, на оси ординат – УЛС (табл. 2, рис. 2). Все срубные серии, отличающиеся резко выраженной европеоидностью, располагаются компактно в нижней части графика. К ним тяготеют катакомбные и древнеямные выборки. В то же время, аловский череп находится на заметном расстоянии от них, в верхнесредней части графика, сближаясь с сериями ананьинской культуры.

Морфологические особенности носителей срубной культуры изучались многими исследователями. Г.Ф. Дебец считал, что её носителям, как и другим европеоидным группам Восточной Европы эпохи палеометалла,

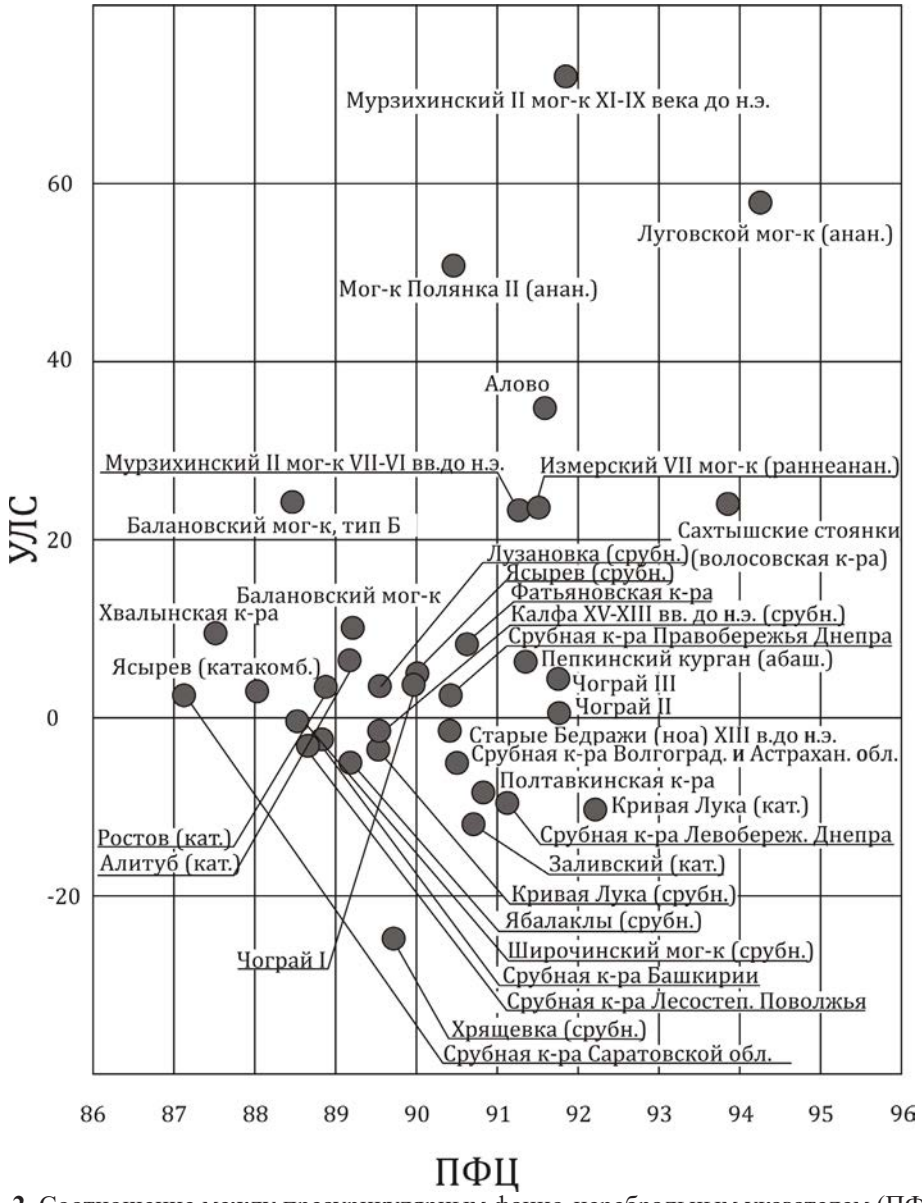

Рис. 2. Соотношение между преаурикулярным фацио-церебральным указателем (ПФЦ) и показателем уплощённости лицевого скелета (УЛС) у некоторых краниологических серий Восточной Европы эпохи раннего металла

был свойственен протоевропейский тип, для которого были характерны долихо-мезокрания, высокий мозговой отдел черепа, широкое невысокое лицо, ортогнатность «с небольшой наклонностью к мезогнатности», очень большой (свыше 30°) угол выступания носа, низкая или средневысокая орбита (Дебец 1948: 108). Однако дальнейшие исследования показали, что население срубной археологической культуры было морфологически неоднородно. Антропологический комплекс некоторых выборок напоминал средиземноморский тип (Зіневич, Круц 1968: 89). А.В. Шевченко отмечал

неоднородность краниологических серий также на внутригрупповом уровне (Шевченко 1986: 189), и указывал на существование множественных модификаций, по крайней мере, двух краниологических типов. Один из них – протоевропейский, второй – долихокранный тип со среднешироким лицом и резко выступающим носом (Шевченко 1986: 194). Исследователь также не отрицал возможность брачных контактов с представителями других культур, в частности носителями абашевских культурных традиций в Прикамье (Шевченко 1986: 195).

К данным, которые может дать нам морфологическое сопоставление единичного аловского черепа с другими краниологическими материалами следует относиться с большой осторожностью. Но, учитывая, что в распоряжении исследователей больше нет краниологических материалов бронзового века Сурско-Окского междуречья, авторы считают целесообразным сопоставительный анализ. В ходе работы был найден квадрат расстояния П.Ч. Махаланобиса (D^2) с поправкой на численность (Козинцев 2007: 145) между аловским черепом и средними величинами краниологических выборок, перечисленных ранее. Для расчётов была использована корреляционная матрица С.Г. Ефимовой (Ефимова 1991: табл. 17), превращённая в ковариационную путём умножения каждой величины на произведение соответствующих средних квадратических отклонений (Алексеев, Дебец 1964: табл. 12-14). Обратная матрица найдена методом Халецкого (Дерябин 1983: 214-222). Для сопоставления выбрано 15 признаков (1., 8., 17., 9., 45., 48., 55., 54., 51., 52., 75(1)., 77. Март., Биом. DS, SS, zm’).

В ходе анализа серия Балановского могильника представлена двумя выборками: суммарной мужской и группой из пяти черепов, которые М.М. Герасимов относил к типу Б (Герасимов 1955: 505-514), так как крайне заманчиво объяснить ряд особенностей аловского черепа (прогнатизм, малый по европеоидным меркам угол выступания носа, широкое грушевидное отверстие и т.д.) влиянием указанного «псевдонегроидного» типа. Большинство исследователей, впрочем, считает, что для его выделения нет достаточных оснований, справедливо указывая на малочисленность, плохую сохранность и следы патологии у черепов, которые М.М. Герасимов относил к нему (Акимова 1963: 338-343). Метрические характеристики двух мужских и двух женских черепов были взяты из работы М.С. Акимовой (Акимова 1963: табл. 1-2), отдельные величины мужского черепа № 8518 – из работы М.М. Герасимова (Герасимов 1955: 506). Размеры женских черепов были превращены в мужские путём умножения на среднемировой коэффициент полового диморфизма.

Расстояние D^2 между аловским черепом и сериями Восточной Европы в одномерном пространстве отражено на графике (табл. 3, рис. 3). Часть

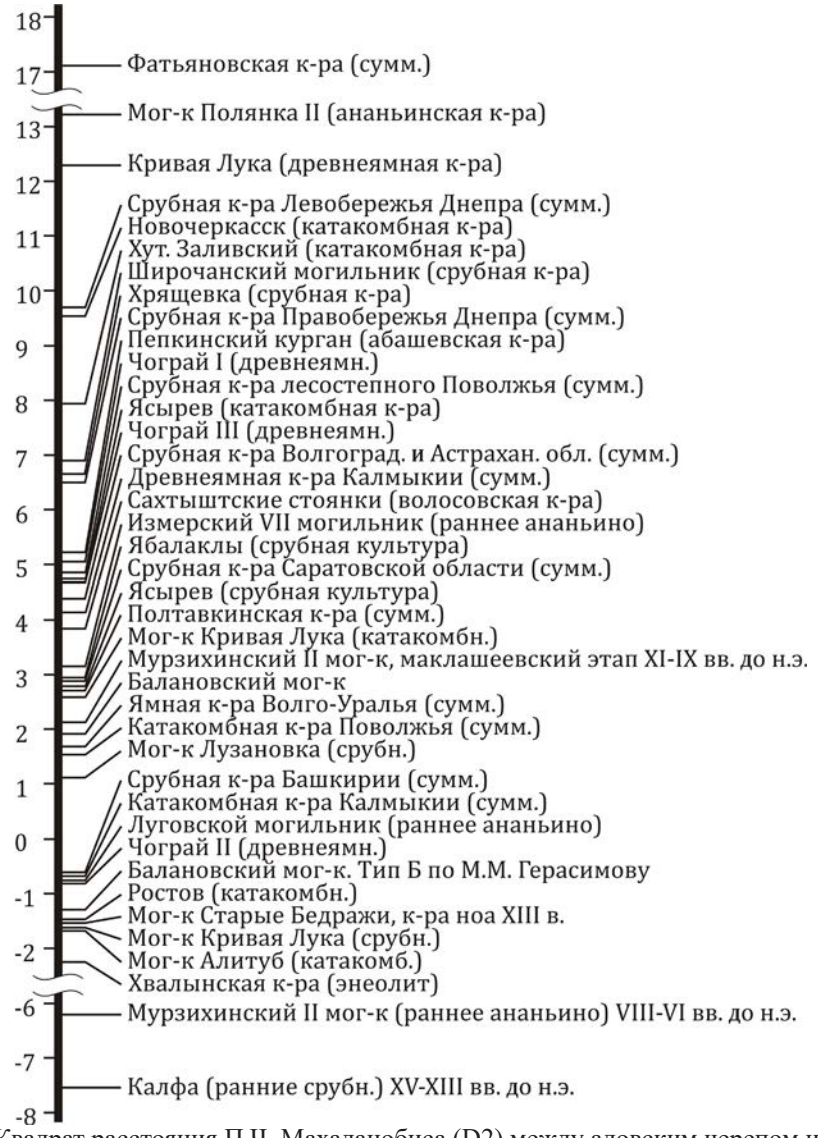

Рис. 3. Квадрат расстояния П.Ч. Махаланобиса (D2) между аловским черепом и некоторыми краниологическими сериями Восточной Европы эпохи раннего металла

величин оказалась отрицательными, что является неизбежным следствием малочисленности сопоставляемых подборок. График не позволяет более или менее определённо сблизить аловский череп с какой-то культурной группой Восточной Европы. Относительно малое расстояние П.Ч. Махаланобиса наблюдается с тремя срубными (-7,54, -1,64, -0,61), тремя катакомбными (-1,68, -1,48, -0,73), одной древнеямной (-0,8) и двумя ананьинскими (-6,19, -0,78) сериями. Однако другие краниологические серии, принадлежащие к указанным культурным группам, обнаруживают и среднюю, и большую величину расстояния D^2 с аловским черепом. Отдельные серии, принадлежащие к культурным группам, представленным

несколькими выборками, распределяются на графике вперемешку друг с другом, что исключает возможность сблизить исследуемый череп с конкретной культурой. Кроме того, наблюдается тенденция к сближению аловского черепа с хвалынской энеолитической культуры, серией культуры ноа и типом Б Балановского могильника. Без поправки на численность, суммарная серия Балановского могильника отстоит от аловского черепа почти на такое же расстояние (18,3), как «серия» типа Б из пяти черепов (18,7), то есть значительное уменьшение численности выборки не приводит к резкому увеличению расстояния D^2, как это обычно происходит. Поэтому нельзя полностью отбросить гипотезу о сходстве аловского черепа с «псевдонегроидами» Балановского могильника.

В целом, по данным сопоставительного анализа, положение аловского черепа среди краниологических материалов степной и лесостепной полосы Восточной Европы довольно неопределённо. Не смотря, на известную морфологическую специфику, его нельзя противопоставлять краниологическим материалам других групп срубной культуры, так как некоторые из них обнаруживают сходство с ним.

Нижняя челюсть из погребения № А-I-1-1, характеризуется сравнительно крупными размерами. Челюсть имеет большую длину от мыщелков и от углов. Ветвь высокая. Большая высота симфиза сочетается со средней высотой тела. Мыщелковая ширина большая, а угловая – средняя по общемировым масштабам. Угол выступания подбородка средний (табл. 1).

ОДОНТОЛОГИЧЕСКИЕ ХАРАКТЕРИСТИКИ:

Одонтологические материалы представлены зубами верхней челюсти черепа из неопределённого погребения и зубами нижней челюсти индивида из погребения № А-I-1-1 (табл. 4). В основу исследовательского бланка, использовавшегося в ходе работы, был положен авторский бланк Г.А. Аксяновой.

У черепа посмертно утрачены справа I^{1-2}, P^1, слева – I^1, P^2, M^{2-3}. Признаков прижизненной утраты зубов нет. Гиподонтии латеральных резцов не наблюдается. Левые второй и третий моляры утрачены вместе с частью альвеолярного отростка, поэтому невозможно судить о наличии гиподонтии или ретенции третьего моляра. Справа сохранны все три больших коренных зуба.

На верхней челюсти нет признаков краудинга и диастемы между центральными резцами. Левый латеральный резец не имеет лопатообразной формы (0 баллов). У P^1 справа наблюдается два корня, слева – корень с раздвоенной верхушкой. Верхние моляры отличаются слабой редукцией, которая прослеживается только у M^3 и только в очень умеренных масштабах

(балл 4- по Дальбергу). На M^1 справа и слева прослеживается бугорок Карабелли. Обращает на себя внимание то, что справа он выражен на 3 балла, слева – на 1 балл. Характер редукции метаконуса справа выглядит парадоксально: создаётся впечатление, что от первого моляра к третьему бугорок не уменьшается, а увеличивается. На M^1 справа параконус заметно крупнее метаконуса (балл 3), тогда как на M^{2-3} соотношение величины бугорков сравнительно невелико (балл 2). Слева различия между параконусом и метаконусом на M^1 не очень велики (балл 2).

У нижней челюсти посмертно утрачены справа – $\underline{C}$, слева – I_1 и P_2. При жизни слева был удалён M_3. P_1 одновершинной формы (балл 1+), P_2 – двухвершинной (балл 2). Первые моляры имеют пятибугорковую форму. Однако, при этом, справа и слева сильно редуцирован гипоконулид, который значительно меньше других бугорков. Даже при сравнительно слабой сточенности жевательной поверхности зубов бугорок выявляется только по наличию следов межбугорковых борозд. M_{2-3} имеют четырёхбугорковую форму и Х-узор. Специфической особенностью является умеренный затёк эмали (5 баллов) на M_2.

Наблюдается асимметрия в форме моляров. Так на M_1 справа наблюдается большая величина тригонида по сравнению с талонидом (что само по себе является сравнительно редким и архаичным признаком), слева – одинаковая ширина обоих элементов. На M_2 справа тригонид больше талонида, слева – меньше.

В целом, у индивидов, которым принадлежали череп и нижняя челюсть, чаще встречаются признаки, ассоциирующиеся с западным одонтологическим стволом: бугорок Карабелли, двухкорневой P^1, четырёхбугорковый M_2 и т.д. Единственный признак, который чаще встречается в восточных сериях – затёк эмали на M_2, но и он отличается большой вариативностью.

ОСТЕОМЕТРИЧЕСКИЕ ХАРАКТЕРИСТИКИ:

В ходе работы по изучению остеологических материалов из курганов в окрестностях с. Алово, исследованы кости посткраниального скелета (табл. 5), принадлежавшие индивидам из трёх погребений: Материалы из погребения № А-II-1-2 представлены костями плохой сохранности. Кроме того, нет уверенности в том, что все они принадлежали одному индивиду. Определить длину тела не представляется возможным.

Погребение № А-I-1-1: останки индивида представлены тазовыми костями, правой бедренной костью и левой большеберцовой костью. Обращает на себя внимание асимметрия тазовых костей. Высота правой и левой подвздошных костей составляет соответственно 144 и 148 мм, высота

седалищной кости – 90 и 90,5 мм. Обе кости характеризуются крупной вертлужной впадиной, диаметром соответственно 57 и 60 мм.

Для правой бедренной кости характерна эуримерия, для левой большеберцовой кости – мезокнемия. Угол скрученности обеих костей составляет 26°. Наибольшая длина бедренной и большеберцовых костей попадают в категорию больших размеров по рубрикации Д.В. Пежемского (2011: табл. 5). Длина тела индивида, определённая на основе наибольшей длины правой бедренной кости и общей длины левой большеберцовой кости по формуле К. Пирсона и А. Ли составляет 172,5 см.

Погребение № А-III-1-1: останки индивида представлены левой плечевой костью, левой лучевой, крестцом, правой тазовой костью, правой и левой бедренными костями, левой большеберцовой костью. Все кости характеризуются крупными размерами. Общая длина левой плечевой кости очень большая (в соответствии с рубрикацией Д.В. Пежемского), левая лучевая – исключительно большая. Длиннотные размеры бедренных и большеберцовой костей также отличаются значительно большой величиной. Длина тела по левым бедренной и большеберцовой костям составляла 189,4 см.

ПАЛЕОПАТОЛОГИЧЕСКОЕ ЗАКЛЮЧЕНИЕ:

На костях индивидов из Аловской курганной группы прослеживаются многочисленные следы патологических изменений и индикаторы механического стресса.

ИНДИВИД ИЗ ПОГРЕБЕНИЯ № А-I-1-1:

На *нижней челюсти* прижизненно был удалён левый M_3 вместе с внутренней стенкой зубной альвеолы (рис. 4). Края костного дефекта гладкие. Наружная стенка костной альвеолы характеризуется гладкой внутренней поверхностью и большим количеством питательных отверстий. Возможно, имела место ретенция третьего моляра или проблемное болезненное прорезывание – как повод к оперативному вмешательству.

Обращает на себя внимание асимметрия нижней челюсти с более вертикально расположенным левым венечным отростком и некоторым истончением левой половины тела нижней челюсти, что свидетельствует о значительном снижении жевательной нагрузки на больной стороне в течение длительного срока.

Большой интерес представляют патологические изменения скелета таза. Имеется полный анкилоз левого крестцово-подвздошного сустава, правая ушковидная поверхность крестца с выраженной шероховатостью, трабекулярными разрастаниями по краю суставных поверхностей. Область

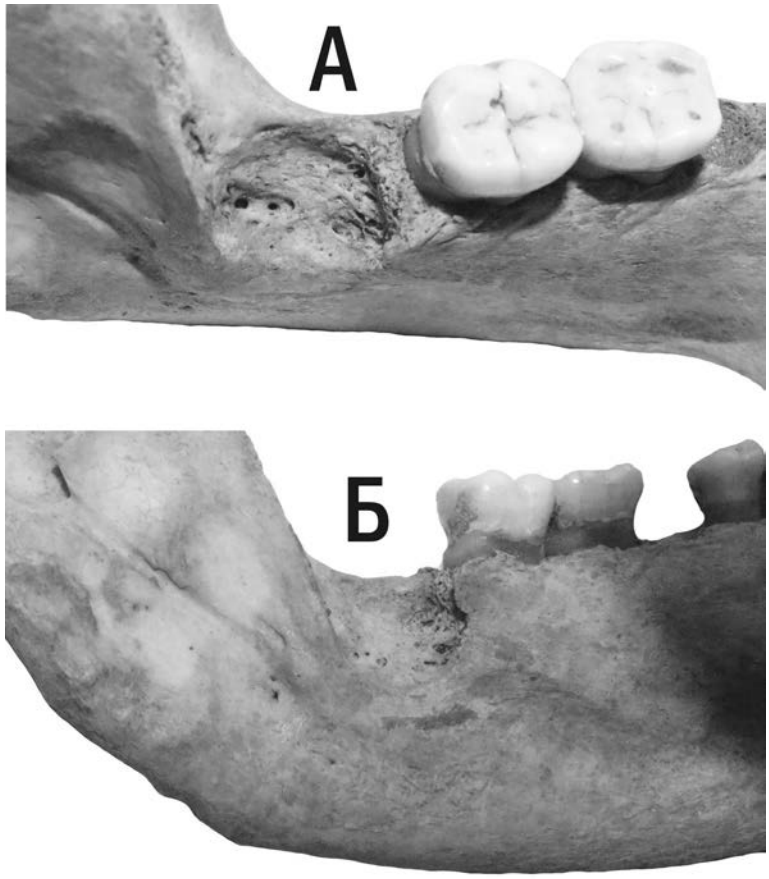

Рис. 4. Нижняя челюсть индивида из погребения № А-I-1-1 со следами прижизненного удаления левого М3. А. Вид сверху. Б. Вид изнутри.

крестцовой бугристости разрушена. Губчатое строение кости – с повышенной порозностью. На дорсальной поверхности наблюдается расщелина крестца в пределах уровне IV-V крестцовых позвонков. Срединный крестцовый гребень прижизненно деформирован на уровне III-IV крестцовых позвонков, возможно в результате постоянного микротравматизма. Гипотетически, природа подобного микротравматизма может быть связана с длительным пребыванием в седле (возможно с детских лет).

На *правой тазовой кости* наблюдается деформация и шероховатость суставной поверхности. Подчёркнуто места прикрепления мышц передней группы мышц бедра на передних подвздошных остях. На наружной губе подвздошного гребня подчёркнуто место прикрепления наружной косой мышцы живота. На внутренней поверхности подвздошной ямки наблюдается очаговая зона нежных остеофитов в виде моховидных разрастаний компактного слоя кости (рис. 5). Имеется повышенная порозность гребня подвздошной кости на наружной и внутренней поверхности. На *левой тазовой кости* также наблюдается порозность гребня подвздошной кости.

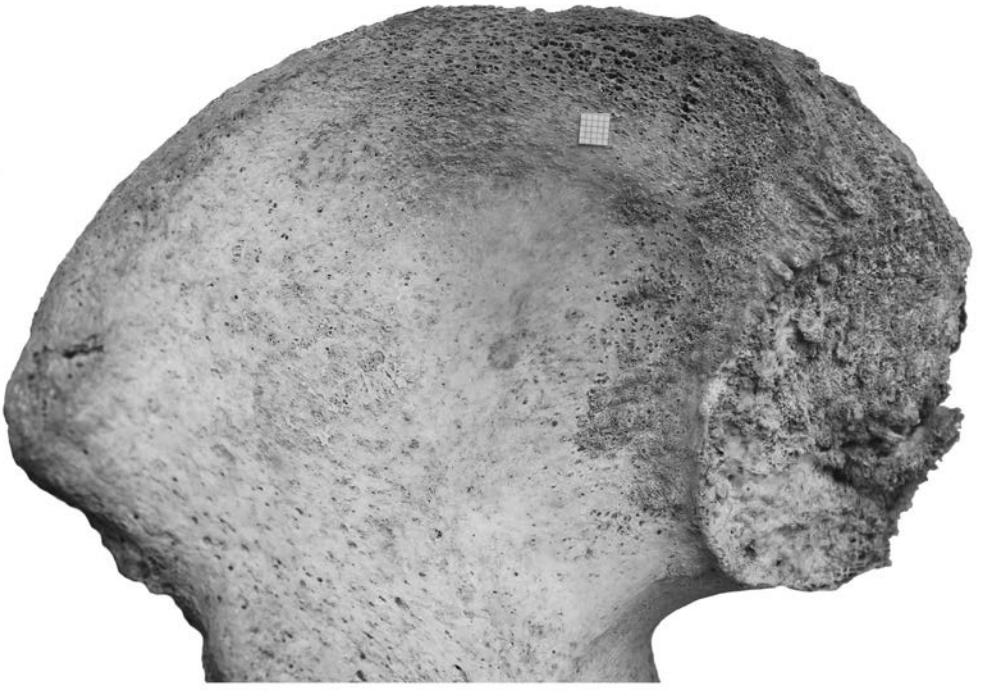

Рис. 5. Внутренняя поверхность крыла правой подвздошной кости индивида из погребения № А-I-1-1 с очаговым моховидным гиперостозом.

Подобные изменения характерны для проявления болезни Бехтерева с реактивными изменениями околосуставных тканей, в том числе и в виде оссифицирующего тендопериостита.

Правая бедренная кость характеризуется подчёркнутым рельефом суставных поверхностей с разрастанием костной ткани в местах прикрепления крестообразных связок и капсулы коленного сустава. Ягодичная бугристость выражена без формирования третьего вертела. В области вертельной ямки наблюдается разрастание кости у мест прикрепления сухожилий и мышц. Ямка головки бедра отсутствует. В месте её локализации имеются напластования костной ткани в области прикрепления связки головки бедра. Питательные отверстия в области шейки бедра крупные. Наблюдается также большое число питательных отверстий в месте прикрепления капсулы тазобедренного сустава. В области вертельной ямки видно шиповатое разрастание костной ткани, имеется участок гиперостоза с повышенным количеством питательных отверстий, а также поверхностный дефект в области межвертельной линии с трабекулярными разрастаниями кости.

На медиальном мыщелке бедра прослеживается участок стирания суставной поверхности с полированным участком компакты и обнажением

губчатого слоя овальной формы размерами 25×15 мм, свидетельствующий о разрушении суставного хряща и медиального мениска, и формировании тяжелого остеоартроза коленного сустава (рис. 6).

Рис. 6. Суставная поверхность мыщелков правой бедренной кости индивида из погребения № А-I-1-1 с проявлением тяжёлого остеоартроза коленного сустава.

Левая большеберцовая кость характеризуется подчёркнутым рельефом суставных поверхностей и мест прикрепления капсулы коленного сустава. Бугорки межмыщелкового возвышения хорошо выражены. Межмыщелковые поля бугристы. Бугристость большеберцовой кости с костными разрастаниями по прикреплению связки надколенника. Дистальная суставная поверхность с подчёркнутым краем. Малоберцовая вырезка с бугристой поверхностью с повышенным количеством питательных отверстий. На задней поверхности медиальной лодыжки наблюдается след прилегания подсухожильной сумки длинного сгибателя большого пальца стопы.

На поверхности медиального мыщелка прослеживается участок полированной поверхности неправильной формы вогнутого характера со следами полосовидного истирания. На большей части нижней суставной поверхности левой большеберцовой кости – участок полированного истирания с полосовидными следами воздействия, обнажением части губчатого слоя и крыловидным истончением края суставной поверхности (рис. 7).

«Сточенность» суставных поверхностей коленного и голеностопного суставов и формирование участков с полированной поверхностью субхондрального остеосклероза свидетельствуют о развитии тяжелого остеоартроза обоих коленных и левого голеностопного суставов.



Рис. 7. Дистальная суставная поверхность левой большеберцовой кости индивида из погребения № А-I-1-1 с проявлением тяжелого остеоартроза голеностопного сустава.

В целом, особенности костей посткраниального скелета индивида из погребения № А-I-1-1 указывают на то, что при жизни он испытывал значительные механические нагрузки на тазовый пояс и свободную часть нижней конечности. Специфика деформации срединного гребня крестца на уровне III-IV позвонков позволяет предположить, что указанные нагрузки были связаны с длительным пребыванием индивида в седле.

ИНДИВИД ИЗ ПОГРЕБЕНИЯ № А-II-1-2:

Антропологические материалы представлены разрозненными сильно фрагментированными костями посткраниального скелета. Нельзя быть до конца уверенным в том, что они действительно принадлежали одному человеку. Далее приводится характеристика отдельных костей.

Фрагмент поясничного позвонка: у кости наблюдается шаровидное углубление на задней поверхности пластины дуги диаметром 7 мм. Тело позвонка разрушено. Сохранившиеся участки нижней и верхней поверхностей тела бугристые. Питательные отверстия в средней части задней поверхности тела крупные. Наблюдается утолщение костной ткани по ходу прикрепления задней продольной связки. На нижней поверхности остистого отростка прослеживается след соединения с остистым отростком близлежащего позвонка. Край прикрепления диска на верхней поверхности тела шероховатый с узурами по левой половине (предположительно в результате протрузии диска). По нижней поверхности имеются дефекты в области прикрепления межпозвоночного диска с проникновением в

тело позвонка. В теле позвонка видны небольшие полости с уплотнённой компактной выстилкой и разрушением губчатого вещества.

Фрагмент I ребра: борозда подключичной артерии выражена умеренно. Бугорок прикрепления передней лестничной мышцы хорошо заметен. Выражено место прикрепления средней лестничной мышцы на значительном протяжении.

Фрагменты рёбер: на фрагментах типичных рёбер наблюдается подчеркнутая выраженность краёв суставной поверхности на бугорках, их раздвоенность, подчеркнутость мест прикрепления связок рёберно-позвоночного сустава. Фасетка рёберно-поперечного сустава часто с подчёркнутым краем. В отдельных случаях наблюдается дополнительный бугорок для прикрепления мышцы, выпрямляющей позвоночник. Головка ребра, как правило, с подчёркнутым краем суставной поверхности.

Фрагмент головки плечевой кости: сравнительно крупного размера, характеризуется подчёркнутым местом прикрепления капсулы плечевого сустава.

Фрагмент лучевой кости: представлен дистальным эпифизом с подчёркнутыми краями суставной поверхности с большим количеством питательных отверстий по ходу прикрепления капсулы лучезапястного сустава.

Фрагмент большеберцовой кости с сохранным медиальным мыщелком с подчёркнутым краем прикрепления медиального мениска капсулы коленного сустава. Линия прикрепления камбаловидной мышцы с выраженной бугристостью. Гладкая поверхность медиального мыщелка с шероховатостью по краю и большим количеством питательных отверстий и небольшим разрастанием костной ткани. На медиальном мыщелке имеется участок субхондрального остеосклероза неправильной формы размерами 18×15 мм с блестящей полированной поверхностью, свидетельствующий о имевшемся остеоартрозе коленного сустава.

В целом, состояние костей свидетельствует о том, что индивид испытывал значительные механические нагрузки различного характера.

ИНДИВИД ИЗ ПОГРЕБЕНИЯ № А-III-1-1:

Кости из погребения с большой долей вероятности принадлежали одному индивиду, отличавшемуся большим ростом и массивным телосложением.

Левая плечевая кость: матуризована, заметно скручена, характеризуется выраженностью места прикрепления мышц, прежде всего дельтовидной, из-за развития которой плечевая кость кажется немного изогнутой в медиально-

переднем направлении. Сохранный латеральный фрагмент блока плечевой кости – с подчёркнутым краем суставной поверхности плечелоктевого сустава. Локтевая ямка – с большим количеством питательных отверстий.

Левая лучевая кость характеризуется подчёркнутыми рельефом в местах прикрепления мышц и краем суставной поверхности лучезапястного сустава. Суставная поверхность гладкая, без особенностей, межкостный край заострён. Дистальная суставная поверхность с подчёркнутым краем.

Крестец широкий, треугольный, массивный, отличается сравнительно крупными размерами. Состоит из пяти сросшихся крестцовых позвонков. В области верхушки крестца – след прилегания межпозвоночного диска крестцово-копчикового соединения. Ушковидные поверхности сопоставляются с ушковидными поверхностями тазовой кости и характеризуются небольшой шероховатостью. На левом крыле наблюдается большое количество питательных отверстий. Место прикрепления диска крестцово-поясничного соединения бугристое. Терминальная пластина гладкая. Верхняя поверхность тела I крестцового позвонка – с бугристостью в области терминальной пластины. Нижняя поверхность тела V крестцового позвонка умеренно шероховатая, с подчёркнутым краем терминальной пластины. Крестцовая щель прослеживается на уровне V и IV крестцовых позвонков. Рога крестца заметно выражены. Заметно сращение остистого отростка I крестцового позвонка, возможно в результате позднего синостозирования. Сам остистый отросток несколько асимметричен (возможно, имел место сколиоз).

Правая тазовая кость: у кости выражены места прикрепления ягодичных мышц и мышц передней брюшной стенки. Подчёркнуты суставные поверхности крестцово-подвздошного сустава с костными разрастаниями в области передних крестцово-подвздошных связок. Вертлужная впадина – с подчёркнутым краем суставной поверхности по краю прикрепления вертлужной губы. Рельеф подвздошного гребня подчёркнут. Гребень расширен, наружная губа подчёркнута. По гребню – большое количество питательных отверстий. Крупные питательные отверстия на внутренней поверхности крыла подвздошной кости. Ушковидная поверхность с подчёркнутым краем, подвздошная бугристость – с подчёркнутым рельефом прикрепления межкостных связок крестцово-подвздошного сустава. Прослеживается большое количество питательных отверстий в области нижней передней подвздошной ости и по краю вертлужной впадины. Край суставной поверхности подчёркнут. Седалищный бугор заметно выражен. Питательные отверстия крупные и многочисленные.

Правая и левая бедренные кости массивны. Большое число питательных отверстий в области шейки бедра. Край суставной поверхности

головки кости не подчёркнут. Межвертельная линия умеренно выражена. Наблюдается передне-заднее уплощение диафиза в верхней трети. Хорошо выражена шероховатая линия. Дистальное расширение диафиза бедренной кости треугольное, имеет плавное схождение к мыщелкам. Край суставной поверхности коленного сустава подчёркнут. Подчёркнута линия края суставной поверхности мыщелков бедренной кости. Места прикрепления мышц в целом выражены умеренно.

Левая большеберцовая кость: крупная, крайне матуризованная. Характеризуется подчёркнутым рельефом суставных поверхностей и мест прикрепления капсулы коленного сустава. Бугорки межмыщелкового возвышения заметно выражены. Переднее и заднее межмыщелковые поля глубокие и бугристые. Бугристость большеберцовой кости выражена умеренно с костными разрастаниями по прикреплению связки надколенника. Дистальная суставная поверхность с подчёркнутым краем. Края передней латеральной поверхности подчёркнуты, межкостный край подчёркнут, питательное отверстие крупное, линия камбаловидной мышцы клювовидная, шероховатость в области межберцового синдесмоза подчёркнута, суставные поверхности соединения с таранной костью подчёркнуты.

В целом, индивид из погребения № А-III-1-1, испытывал значительные физические нагрузки по всем группам мышц.

ВЫВОДЫ

Небольшая коллекция антропологических материалов, принадлежавших не менее чем трём индивидам, происходящая из трёх Аловских курганных групп срубной археологической культуры, была исследована по краниометрической, одонтоскопической, остеометрической и палеопатологической программам.

Краниологические материалы серии были представлены одним массивным мужским черепом, характеризующимся умеренной долихокранией и лептопрозопией. Индивид, которому принадлежал череп, явно был европеоидом, но черты большой европеоидной расы смягчены, что нашло своё выражение в тенденции к уплощению лицевого скелета и уменьшению угла выступания носа. Условная доля монголоидного элемента составляет 21,7%. Точное место аловского черепа среди краниологических материалов Восточной Европы бронзового века может быть определено только с появлением новых материалов.

Одонтологические данные также свидетельствуют о преобладании европеоидных черт.

Исследование посткраниального скелета двух мужчин показало сравнительно большой, даже по современным меркам, рост – 172,5 см (№ А-I-1-1) и 189,4 см (№ А-III-1-1). Все взрослые индивиды при жизни испытывали значительные физические нагрузки, некоторые из которых, возможно, были связаны с необходимостью долгое время держаться в седле.

ЛИТЕРАТУРА:

Акимова М.С. Антропологический тип населения фатьяновской культуры // Труды Института этнографии им. Н.Н. Миклухо-Маклая: Новая серия. Т. I. – М.-Л.: Изд-во АН СССР, 1947. – С. 268-282

Акимова М.С. Палеоантропологические материалы из Балановского могильника // Бадер О.Н. Балановский могильник: Из истории лесного Поволжья в эпоху бронзы. – М.: Изд-во АН СССР, 1963. – С. 322-362

Алексеев В.П. К палеоантропологии ананьинской культуры // Советская этнография. – М.: Наука, 1981. № 4. – С. 53-62

Алексеев В.П., Дебец Г.Ф. Краниометрия. Методика антропологических исследований. – М., 1964. – 127 с.

Алексеева Т.И. и др. Неолит лесной полосы Восточной Европы (Антропология Сахтышских стоянок) / Алексеева Т.И., Денисова Р.Я., Козловская М.В., Костылева Е.Л., Крайнов Д.А., Лебединская Г.В., Уткин А.В., Федосова В.Н. – М.: Научный мир, 1997. – 180 с.

Археология Мордовского края: Каменный век, эпоха бронзы / *Шитов В.Н., Ямашкин А.А., В.В. Ставицкий, Королев А.И., Гришаков В.В.* Под общ. ред. В.В. Ставицкого, В.Н. Шитова. – Саранск: Изд-во НИИ гуманитарных наук при Правительстве Республики Мордовии, 2008. – 551 с.

Беговаткин А.А. Археологическая карта России: Республика Мордовия. М.: ИА РАН, 2017. 488 с.

Великанова М.С. Палеоантропология Прутско-Днестровского междуречья. – М.: Наука, 1975. – 282 с.

Газимзянов И.Р., Хохлов А.А. Антропологический состав населения Среднего Поволжья переходного периода от поздней бронзы к раннему железному веку // Филология и культура. – 2012. № 2 (28). – С. 204-216

Герасимов М.М. Восстановление лица по черепу (Современный и ископаемый человек). – М.: Изд-во АН СССР, 1955. – 585 с.

Дебец Г.Ф. Палеоантропология СССР. – М.-Л.: Изд-во АН СССР, 1948. – 389 с.

Дебец Г.Ф. Опыт краниометрического определения доли монголоидного компонента в смешанных группах населения СССР // Проблемы антропологии и исторической этнографии Азии / Отв. ред. В.П.

Алексеев и И.С. Гурвич. – М.: Наука, 1968. – С. 13-21

Ефимова С.Г. Палеоантропология Поволжья и Приуралья. – М.: Изд-во Моск. ун-та, 1991. – 95 с.

Дерябин В.Е. Мнгомерная статистика для антропологов. – М.: Изд-во Моск. ун-та, 1993. – 226 с.

Зіневич Г.П., Круц С.І. Антропологічна характеристика давнього населення території України (За матеріалами експедицій 1963-1965 рр.). – Київ: Наукова думка, 1968. – 102 с.

Крамарев А.И. История изучения погребальных памятников срубной культуры Южного Средневолжья // Вопросы археологии Поволжья. Вып. 4 — Самара, 2006. — С. 349-358

Козинцев А.Г. Скифы Северного Причерноморья: Межгрупповые различия, внешние связи, происхождение // Археология, этнография и антропология Евразии. – 2007. № 4 (32). – С. 143-157.

Пежемский Д.В. Изменчивость продольных размеров трубчатых костей человека и возможности реконструкции телосложения: Автореферат диссертации на соискание ученой степени кандидата биологических наук. – М., 2011. – 24 с.

Халиков А.Х. и др. Пепкинский курган: Абашевский человек / Халиков А.Х., Лебединская Г.В., Герасимова М.М. – Йошкар-Ола: Марийское книжное изд-во, 1966. – 68 с.

Хохлов А.А. Краниологические материалы из древнейших подкурганных захоронений бережновского типа / Известия Самарского научного центра Российской Академии наук. – Самара, 2013. Т. 15. № 1. - С. 196-199

Шевченко А.В. Антропология населения южно-русских степей в эпоху бронзы //Антропология современного и древнего населения Европейской части СССР / Отв. ред. И.И. Гохман, А.Г. Козинцев. – Л.: Наука. Ленинград. отд-е, 1986. – С. 121-215

	Возр.	1. Продольный диаметр	8. Поперечный диаметр	17. Высотный диаметр	5. Длина основания черепа	9. Наименьшая ширина лба	10. Наибольшая ширина лба	11. Ширина основания черепа	12. Ширина затылка	29. Лобная хорда	30. Теменная хорда	31. Затылочная хорда	24. Поперечная дуга пор.-бр.-пор.	25. Сагиттальная дуга
неопр. погр.	20-30	187,5	141,0	144,0	102,0	98,0	119,0	128,0	117,0	115,0	122,0	102,0	316,0	387,0
погр. № А-I-1-1	25-35													
	26. Лобная дуга	27. Теменная дуга	28. Затылочная дуга	23. Горизонтальная окружность через глабеллу	7. Длина затылочного отверстия	16. Ширина затылочного отверстия	SubNb. Высота изгиба лба	Высота изгиба затылка	45. Скуловой диаметр	40. Длина основания лица	48. Верхняя высота лица	47. Полная высота лица	43. Верхняя ширина лица	46. Средняя ширина лица
неопр. погр.	133,0	135,0	119,0	535,5	39,4	32,8	*27,2*	24,5	*135,0*	104,0	76,0	*126,0*	108,0	*109,0*
погр. № А-I-1-1														
	55. Высота носа	54. Ширина носа	51. Ширина орбиты от мф.	51a. Ширина орбиты от д.	52. Высота орбиты	20. Ушная высота	77. Назо-малярный угол	zm'. Зиго-максилляриный угол	SC. Симотическая ширина	SS. Симотическая высота	MC. Максилло-фронтальная ширина	MS. Максилло-фронтальная высота	DC. Дакриальная ширина	DS. Дакриальная высота
неопр. погр.	55,0	27,1	43,8	40,7	31,0	116,5	144,3	123,1	6,1	3,9	8,8	6,9	21,5	11,5
погр. № А-I-1-1														
	FC. Глубина клыковой ямки	Высота изгиба скуловой кости по Ву	Ширина скуловой кости по Ву	32. Угол профиля лба от назиона	Угол профиля лба от глабеллы	34. Угол затылочного отверстия	72. Общий лицевой угол	73. Средний лицевой угол	74. Угол альвеолярной части	75. Угол наклона носовых костей	75(1). Угол выступания носа	68(1). Длина н. челюсти от мыщелков	79. Угол ветви н. челюсти	68. Длина н. челюсти от углов
неопр. погр.	***6,2***	13,5	55,3	82,0	73,0	-13,0	79,0	*81,0*	*71,0*	52,0	27,0			
погр. № А-I-1-1												119,0	123,0	81,0
	70. Высота ветви	71a. Наименьшая ширина ветви	65. Мыщелковая ширина	66. Угловая ширина	67. Передняя ширина	69. Высота симфиза	69(1). Высота тела	69(3). Толщина тела	C. Угол выступания подбородка	Форма черепа сверху	Надпереносье по Р. Мартину	Надбровные дуги	Сосцевидный отросток	Нижний край грушевидного отверстия
неопр. погр.										овоид	5	2	3	F.P.
погр. № А-I-1-1	74,0	34,0	125,5	98,0	48,4	35,2	32,1	11,4	*70,0*					
	8:1. Поперечно-продольный указатель	17:1. Высотно-продольный указатель	17:8. Высотно-поперечный указатель	20:1. Высотно-продольный (от порион) указатель	20:8. Высотно-поперечный (от порион) указатель	1:25. Продольно-сагиттальный указатель	(29+30+31):1. Суммы трёх хорд указатель	5:1. Базилярно-продольный указатель	5:25. Базилярно-сагиттальный указатель	5:30. Базилярно-теменной указатель	11:8. Аурикулярно-поперечный указатель	12:9. Затылочно-лобный указатель	12:10. Затылочно-корональный указатель	27:26. Дуговой теменно-лобный указатель
неопр. погр.	75,2	76,8	102,1	62,1	82,6	48,4	180,8	54,4	26,4	83,6	90,8	119,4	98,3	101,5
погр. № А-I-1-1														

	28:26. Дуговой затылочно-лобный указатель	28:27. Дуговой затылочно-теменной указатель	SubNb:29. Указатель выпуклости лба	29:26. Указатель изгиба лба	29:1. Лобно-продольный указатель	9:8. Лобно-поперечный указатель	10:8. Корональнo-поперечный указатель	9:10. Широтный лобный указатель	10:29. Лобный широтно-продольный указатель	30:27. Указатель изгиба темени	30:1. Теменно-продольный указатель	12:30. Теменной широтно-продольный указатель	31:28. Указатель изгиба затылка	31:1. Затылочно-продольный указатель
неопр. погр.	89,5	88,1	23,7	86,5	61,3	69,5	84,4	82,4	103,5	90,4	65,1	95,9	85,7	54,4
погр. № А-I-1-1														

	12:8. Затылочно-поперечный указатель	12:31. Затылочный широтно-продольный указатель	16:7. Указатель затылочногог отверстия	45:8. Поперечный фацио-церебральный указатель	48:17. Вертикальный фацио-церебральный указатель	9:45. Лобно-скуловой указатель	10:45. Корональнo-скуловой указатель	9:43. Фронтo-малярный указатель	40:5. Указатель выступания лица	47:45. Общий лицевой указатель	48:45. Верхний лицевой указатель	48:46. Верхний среднелицевой указатель	54:55. Носовой указатель	DS:DC. Дакриальный указатель
неопр. погр.	83	114,7	83,2	*95,7*	52,7	72,6	88,1	90,7	102	93,3	56,3	*69,7*	49,3	53,5
погр. № А-I-1-1														

	SS:SC. Симотический указатель	52:51. Орбитный максилло-фронтальный указатель	52:51a. Орбитный дакриальный указатель	66:68. Нижнечелюстн. широтно-продольный указатель	66:65. Нижнечелюстной широтный указатель	71a:70. Указатель ветви нижней челюсти	69(3):69(1). Указатель толщины нижней челюсти
неопр. погр.	63,9	70,8	76,2				
погр. № А-I-1-1				121,0	78,1	45,9	35,5

Таблица 1. Краниометрические характеристики черепа и нижней челюсти из Аловских курганных групп

Серия:	ПФЦ	УЛС	УДМЭ
Аловская курганная группа, неопределённое погребение	91,6	34,8	21,7
Калфа, ранняя срубная культура XV-XIII вв. до н.э. (Великанова 1975: табл. 21)	89,5	-1,5	-30,0
Широчинский могильник X-VIII вв. до н.э. (позднесрубная культура) (Зіневич, Круц 1968: табл. 11)	88,5	-0,4	-33,9
Ст. Ябалаклы, срубная культура (Шевченко 1986: табл. 27)	89,2	-5,0	-35,6
Суммарная серия срубной культуры Башкирии (Шевченко 1986: табл. 27)	88,8	-2,4	-34,7
Лузановка, Куйбышевская область, срубная культура (Шевченко 1986: табл. 27)	89,5	3,4	-24,4
Хрящевка, Куйбышевская область, срубная культура (Шевченко 1986: табл. 27)	89,7	-24,9	-55,4
Срубная культура лесостепного Поволжья (Шевченко 1986: табл. 27)	88,6	-3,2	-36,4
Суммарная серия срубной культуры с территории Саратовской области (Шевченко 1986: табл. 27)	90,4	2,5	-20,8
Суммарная серия срубной культуры с территории Волгоградской и Астраханской областей (Шевченко 1986: табл. 27)	90,5	-5,1	-29,1
Могильник Кривая Лука, срубная культура (Шевченко 1986: табл. 27)	89,5	-3,6	-32,4
Хутор Ясырев, Ростовская область, срубная культура (Шевченко 1986: табл. 27)	90,0	5,0	-20,1
Срубная культура Левобережья Днепра (Шевченко 1986: табл. 27)	91,1	-9,6	-30,9
Срубная культура Правобережья Днепра (Шевченко 1986: табл. 27)	87,1	2,5	-37,9
Сахтыштские стоянки, волосовская культура (Алексеева 1997: табл. 1-2)	93,9	24,1	21,5
Чограй I древнеямная культура (Шевченко 1986: табл. 3)	89,9	3,5	-22,1
Чограй II древнеямная культура (Шевченко 1986: табл. 3)	91,2	1,4	-17,8
Чограй III древнеямная культура (Шевченко 1986: табл. 3)	91,7	4,8	-11,3
Древнеямная культура Калмыкии (Шевченко 1986: табл. 1)	90,5	1,3	-21,4
Кривая Лука древнеямная культура (Шевченко 1986: табл. 7)	91,8	0,1	-16,5
Ямная культура Волго-Уралья (Хохлов 2013: табл. 1)	91,5	-2,6	-20,8
Ростов (катакомбная культура) (Шевченко 1986: табл. 25)	88,9	3,3	-27,8
Новочеркасск (катакомбная культура) (Шевченко 1986: табл. 25)	91,4	13,6	-3,1
Алитуб (катакомбная культура) (Шевченко 1986: табл. 25)	89,2	6,6	-22,5
Хут. Ясырев (катакомбная культура) (Шевченко 1986: табл. 25)	88,0	3,1	-32,4
Хут. Заливский (катакомбная культура) (Шевченко 1986: табл. 25)	90,7	-12,0	-35,6
Кривая Лука (катакомбная культура) (Шевченко 1986: табл. 25)	92,2	-10,2	-25,8
Суммарная серия катакомбной культуры Поволжья (Шевченко 1986: табл. 25)	90,6	1,7	-20,7
Катакомбная культура Калмыкии, суммарная серия (Шевченко 1986: табл. 19)	89,4	-2,4	-31,6
Хвалынская энеолитическая культура (Хохлов 2013: табл. 1)	87,5	9,5	-27,9
Суммарная серия полтавкинской культуры (Шевченко 1986: табл. 27)	90,8	-8,5	-31,1
Пепкинский курган абашевской культуры (Халиков и др. 1966: табл. Б)	91,3	6,3	-11,7
Балановский могильник (Акимова 1963: табл. 1)	89,2	9,9	-18,6
Фатьяновская культура (Акимова 1947: табл. 3)	90,6	8,1	-13,4
Старые Бедражи, культура ноа XIII в. до н.э. (Великанова 1975: табл. 21)	90,4	-1,5	-25,5
Мурзихинский II могильник, маклашеевский этап, XI-IX вв. до н.э. (Газимзянов, Хохлов 2012: табл. 1)	91,8	72,0	65,1
Мурзихинский II могильник, раннее ананьино VIII-VI вв. до н.э. (Газимзянов, Хохлов 2012: табл. 1)	91,3	23,3	7,1
Измерский VII могильник, раннее ананьино (Газимзянов, Хохлов 2012: табл. 2)	91,5	23,5	8,6
Луговской могильник, ананьинская культура (Газимзянов, Хохлов 2012: табл. 3-4)	94,2	57,6	61,4
Могильник Полянка II, ананьинская культура (Алексеев 1981: табл. 1)	90,4	50,6	33,8

Таблица 2. Преаурикулярный фацио-церебральный указатель (ПФЦ), показатель уплощённостлицевого скелета (УЛС) и условная доля монголоидного элемента (УДМЭ) некоторых мужских краниологических серий Восточной Европы эпохи раннего металла

Серия:	D^2	N
Калфа, ранняя срубная культура XV-XIII вв. до н.э.	-7,54	4,53
Мурзихинский II могильник, ранняя ананьинская культура VIII-VI вв. до н.э.	-6,19	2,83
Хвалынская энеолитическая культура	-2,26	22,9
Алитуб (катакомбная культура)	-1,68	17,1
Могильник Кривая Лука, срубная культура	-1,64	18,5
Старые Бедражи, культура ноа, XIII в. до н.э.	-1,55	7,07
Ростов (катакомбная культура)	-1,48	6,3
Баланово тип Б	-1,3	3
Чограй II, древнеямная культура	-0,8	10,7
Луговской могильник, ананьинская культура	-0,78	14,5
Суммарная серия катакомбной культуры Калмыкии	-0,73	16,2
Суммарная серия срубной культуры Башкирии	-0,61	11,7
Лузановка, Куйбышевская область, срубная культура	1,13	10,9
Суммарная серия катакомбной культуры Поволжья	1,54	12,9
Ямная культура Волго-Уралья	1,68	28,9
Балановский могильник	1,91	10,8
Мурзихинский II могильник, маклашеевский этап XI-IX вв. до н.э.	2,14	4,6
Могильник Кривая Лука, катакомбная культура	2,6	3
Суммарная серия полтавкинской культуры	2,71	5,2
Хутор Ясырев, Ростовская область, срубная культура	2,79	6,4
Суммарная серия срубной культуры с территории Саратовской области	2,91	13,9
Ст. Ябалаклы, срубная культура	2,93	11,6
Измерский VII могильник, ранняя ананьинская культура	3,16	13,1
Сахтыштские стоянки волосовской культуры	3,83	6,6
Суммарная серия древнеямной культуры Калмыкии	4,16	27,7
Суммарная серия срубной культуры с территории Волгоградской и Астраханской областей	4,41	15,9
Чограй III, древнеямная культура	4,71	3,07
Хут. Ясырев, катакомбная культура	4,74	2,7
Суммарная серия срубной культуры лесостепного Поволжья	4,87	15,3
Чограй I, древнеямная культура	5,07	11,3
Пепкинский курган абашевской культуры	5,23	12,1
Срубная культура Правобережья Днепра	6,51	14,4
Хрящевка, Куйбышевская область, срубная культура	6,66	10,9
Широчинский могильник X-VIII вв., позднесрубная культура	6,92	8,33
Хут. Заливский, катакомбная культура	7,93	2,9
Новочеркасск, катакомбная культура	9,55	3,7
Срубная культура Левобережья Днепра	9,71	12,7
Могильник Кривая Лука, древнеямная культура	12,3	12,5
Могильник Полянка II, ананьинская культура	13,2	3,93
Фатьяновская культура	17,1	8,1

Таблица 3. Квадрат расстояния П.Ч. Махаланобиса (D2) с поправкой на численность между аловским черепом и краниологическими выборками Восточной Европы эпохи раннего металла

Признак:	неопр. погр.		погр. № А-I-1-1	
	прав.	лев.	прав.	лев.
Краудинг I^2	0	0	-	-
Диастема I^1-I^1	0		-	
Лопатообразность I^2	-	0	-	-
Лингвальный бугорок I^2 (балл)	-	1	-	-
Гиподонтия I^2	0	0	-	-
M^1 по Дальбергу (балл)	4	4	-	-
M^2 по Дальбергу (балл)	4	-	-	-
M^3 по Дальбергу (балл)	4-	-	-	-
Бугорок Карабелли M^1 (балл)	3	1	-	-
Форма P_1 (балл)	-	-	1+	1+
Форма P_2 (балл)	-	-	2	-
Число бугорков M_1	-	-	5	5
Число бугорков M_2	-	-	4	4
Число бугорков M_3	-	-	4	-
Форма M_2	-	-	+	X
Форма M_3	-	-	X	-
tami	-	-	0	0
Межкорневой затёк эмали M_1 (балл)	-	-	3	3
Межкорневой затёк эмали M_2 (балл)	-	-	5	5
Межкорневой затёк эмали M_3 (балл)	-	-	3	-
Число корней P^1	2	1	-	-
Протоконулюс M^1	0	0	-	-
Метаконулюс M^1	0	0	-	-
Дистальный маргинальный бугорок M^1	0	0	-	-
Буккостиль M^1	0	0	-	-
Мезостиль M^1	0	0	-	-
Гиподонтия M^3	0	0	-	-
Гиподонтия M_3	-	-	0	0
Дробление hy M^1	0	0	-	-
Соотношение размеров hy и me на M^1	hy>me	hy>me	-	-
Соотношение размеров pa и me M^1 (балл)	3	2	-	-
Соотношение размеров pa и me M^2 (балл)	2	-	-	-
Соотношение размеров pa и me M^3 (балл)	2	-	-	-
Вариант 2pa (eo) t на M^1	+	+	-	-
Форма борозды 1pa (eo) на M^1	2	2	-	-
Вариант впадения борозды 2me на M^2	IV	-	-	-
Соотношение ширины тригонида и талонида на M_1	-	-	тр.>тал.	тр.=тал.
Соотношение ширины тригонида и талонида на M_2	-	-	тр.>тал.	тр.<тал.
Соотношение размеров end и hyd на M_1	-	-	end<hyd	end<hyd
Соотношение размеров end и hyd на M_2	-	-	end<hyd	end=hyd

Таблица 4. Одонтологические признаки черепа из неопределённого погребения и нижней челюсти из погребения № А-I-1-1

Кость:	Плечевая левая									Лучевая левая				
Погребение:	2. Общая (физиологическая) длина	3. Ширина верхнего эпифиза	5. Наибольший диаметр середины диафиза	6. Наименьший диаметр середины диафиза	7а.Окружность середины диафиза	7. Наименьшая окружность диафиза	10. Вертикальный диаметр головки	14. Ширина локтевой ямки	6:5. Указатель поперечного сечения диафиза	1. Наибольшая длина	4. Поперечный диаметр диафиза	5. Сагиттальный диаметр диафиза	3. Наименьшая окружность диафиза	5:4. Указатель поперечного сечения диафиза
№ А-I-1-1														
№ А-II-1-2														
№ А-III-1-1	376,0	≥57,0	29,5	22,0	83,0	73,0	56,0	≥35,0	74,6	≥284,0	20,0	14,0	51,0	70,0

Кость:	Крестец			Тазовая правая					Тазовая левая					Бедрен. прав.
Погребение:	2. Передняя прямая длина	5. Передняя прямая ширина	1. Дуговая длина	1. Высота таза	9. Высота подвздошной кости	15. Высота седалищной кости	12. Ширина подвздошной кости	22. Наибольший диаметр вертлужной впадины	1. Высота таза	9. Высота подвздошной кости	15. Высота седалищной кости	12. Ширина подвздошной кости	22. Наибольший диаметр вертлужной впадины	1. Наибольшая длина
№ А-I-1-1				≥230,0	144,0	*90,0*	174,0	57,0	≥234,0	148,0	90,5	174,0	60,0	474,0
№ А-II-1-2														
№ А-III-1-1	121,0	*136,0*	142,0		164,0									529,0

Кость:	Бедренная правая													
Погребение:	2. Длина в естественном положении	21. Мыщелковая ширина	6а. Сагиттальный диаметр середины диафиза	7а. Поперечный диаметр середины диафиза	10. Верхний сагиттальный диаметр диафиза	9. Верхний поперечный диаметр диафиза	8. Окружность середины диафиза	18. Вертикальный диаметр головки	19. Сагиттальный диаметр головки	8:2. Указатель массивности	(6а+7а):2. Указатель прочности	6а:7а. Указатель поперечного середины сечения диафиза	7а:21. Указатель ширины середины диафиза	10:9. Указатель платимерии
№ А-I-1-1	471,0	89,0	33,5	32,5	32,0	36,0	102,0	49,0	49,0	21,7	14,0	103,1	36,5	88,9
№ А-II-1-2														
№ А-III-1-1	527,0	*95,0*	38,0	34,0	36,0	44,0	114,0			21,6	13,7	111,8	35,8	81,8

Кость:	Бедренная правая			Бедренная левая										
Погребение:	(18+19):2. Указатель массивности головки	19:18. Указатель поперечного сечения головки	Угол скрученности	1. Наибольшая длина	2. Длина в естественном положении	21. Мыщелковая ширина	6а. Сагиттальный диаметр середины диафиза	7а. Поперечный диаметр середины диафиза	10. Верхний сагиттальный диаметр диафиза	9. Верхний поперечный диаметр диафиза	8. Окружность середины диафиза	18. Вертикальный диаметр головки	8:2. Указатель массивности	(6а+7а):2. Указатель прочности
№ А-I-1-1	20,8	100,0	26,0											
№ А-II-1-2														
№ А-III-1-1			12,5	532,5	531,0	95,5	37,0	33,5	*36,0*	44,0	111,0	*57,0*	20,9	13,3

Кость:	Бедренная левая				Большеберцовая левая									
Погребение:	6a:7a. Указатель поперечного середины сечения диафиза	7a:21. Указатель ширины середины диафиза	10:9. Указатель платимерии	Угол скрученности	1a. Наибольшая длина	1. Общая длина	3. Наибольшая ширина верхнего эпифиза	6. Наибольшая ширина нижнего эпифиза	8. Наибольший сагиттальный диаметр середины диафиза	9. Поперечный диаметр середины диафиза	8a. Сагиттальный диаметр диафиза на уровне питательного отверстия	9a. Поперечный диаметр диафиза на уровне питательного отверстия	10. Окружность середины диафиза	10b. Наименьшая окружность диафиза
№ A-I-1-1					406,0	399,0	86,5	*57,5*	34,0	25,0	40,0	27,5	92,0	81,0
№ A-II-1-2									*38,0*	28,0	43,0			
№ A-III-1-1	110,4	35,1	*81,8*	13,5	457,0	442,0	*86,0*	61,0	39,0	28,0	45,0	29,0	104,0	94,0

Кость:	Большеберцовая левая					
Погребение:	10:1. Указатель массивности	10b:1. Указатель прочности	9:8. Указатель поперечного сечения середины диафиза	9a:8a. Указатель платикнемии	3:1. Указатель ширины верхнего эпифиза	Угол скрученности
№ A-I-1-1	23,1	20,3	73,5	68,8	21,7	26,0
№ A-II-1-2			73,7			
№ A-III-1-1	23,5	21,3	71,8	64,4	19,5	28,0

Таблица 5. Остеометрические данные индивидов из трёх погребений

ABSTRACT

In 1981 V. N. Shitov undertook the excavations of three kurgan groups near to the village of Alovo, Atyashevskij district, Mordovian ASSR. Kurgan No.1 was excavated in each kurgan group. All the kurgans studied had a round shape. Traces of one burial were found under the kurgans of the first kurgan group. Traces of two burials were found under the kurgans of the second and third kurgan groups. The burial rite and the inventories that accompanied the deceased testify that all the burials belonged to the Srubnaya archaeological culture of the Late Bronze Age. The general dating of all the monuments is II-I millennium AD. In the article we give a comprehensive and versatile characterization of the anthropological materials from the Alov kurgan groups. The material is scarce. The degree of its preservation is different. Incomplete skeletons of at least three individuals were found and examined according to craniometric, odontological, osteometric and paleopathological programs. The craniological materials are represented by a single skull from an unidentified burial. The skull is massive. It belonged to a man with Caucasian traits, but with a slight Mongoloid raid. The percentage of the Mongoloid element (according to G. F. Debets) is 21.7%. The odontological features characteristic of the western odontological trunk predominate. The studies of the postcranial skeleton showed that all the individuals from the Alov kurgan groups experienced significant physical exertion during their lifetime. The body length of two individuals was determined. They both were relatively tall, even by today's standards.

KEY WORDS:

Alovskie burial mound groups, Bronze Age, Srubnaya archaeological culture, Western Volga region, pathological transfiguration, indicators of mechanical stress, physical activity, osteoarthrosis

ИНФОРМАЦИЯ ОБ АВТОРАХ

Калмина Ольга Анатольевна, к.м.н., доцент
Кафедра «Анатомия человека» Медицинский институт Пензенского государственного университета
(Penza State University)
Адрес: 440000, Пенза, ул. Кирова, д. 69, кв.15
Тел. (моб.) +7 (927) 286-60-87
E-mail: okalmina@gmail.com

Иконников Дмитрий Сергеевич, к.и.н.
Лаборатория кафедры «Анатомия человека» Медицинского института Пензенского государственного университета (Penza State University)
Адрес: 440014, Пенза, ул. Коннозаводская, д. 20, кв. 1
Тел. (моб.) +7 (905) 365-59-34
E-mail: ikonnikof-ds@mail.ru

Головин Роман Евгеньевич, н.с.
Научный сотрудник сектора археологии исторического отдела Мордовского республиканского объединенного краеведческого музея им. И.Д. Воронина (Mordovian Republican United Museum of local history museum named after I. D. Voronin)
Адрес: 430005, Республика Мордовия, г. Саранск, ул. Саранская, д. 2
Тел. +7 (917) 075-35-40
E-mail: roman_golovin_96@mail.ru

Калмин Олег Олегович, к.м.н.
Старший преподаватель кафедры «Анатомия человека» Медицинского института Пензенского государственного университета (Penza State University)
Адрес: 440014, Пенза, ул. Коннозаводская, д. 20, кв. 1
Тел. 8 (8412) 99-80-42
E-mail: kalmin.o.o@gmail.com

ПРАВИЛА ОФОРМЛЕНИЯ РУКОПИСЕЙ

Журнал «Российский журнал физической антропологии» публикует на своих страницах работы теоретического и научно-исследовательского характера по вопросам физической антропологии, палеоантропологические материалы, представляющие большой интерес, информацию о работе антропологических экспедиций.

Направляемые в журнал материалы должны быть оформлены в соответствии с принятыми правилами.

1. Содержание рукописи должно соответствовать тематике журнала. Иные материалы (письма в редакцию, заявления и пр.) публикуются только по специальному решению редколлегии.

2. Рукопись подается в электронном формате (Microsoft Word).

3. Присылаемые для публикации материалы должны состоять из:

а) основного текста,

б) списка литературы (см. п. 10),

в) списка подрисуночных подписей,

г) резюме и ключевых слов (см. п. 11),

д) списка сокращений,

е) таблиц (см. п. 8),

ж) иллюстраций (если они необходимы, см. п. 7),

з) сведений об авторе (авторах; см п.12).

Все указанные части рукописи должны начинаться с новой страницы.

4. Общий объем рукописи не должен превышать 0,8 печатного листа (32 тыс. знаков с пробелами) и 3 иллюстраций. Допускается увеличение количества иллюстраций, компенсированное уменьшением объема текста. В объем рукописи включается все составные части статьи, перечисленные в п. 3 (а-е). Все страницы рукописи должны иметь сквозную нумерацию без пропусков и дополнительных литер (а, б…).

5. Форматирование текста должно быть автоматическим (не использовать клавишу пробела для установки абзацного отступа). В заголовке инициалы ставятся перед фамилиями авторов. Название печатается обычным шрифтом (прописными не набирать).

6. Все нестандартные буквы и знаки в тексте следует сопровождать необходимыми пояснениями.

7. Иллюстрации представляются в электронном виде, в отдельных файлах формата TIF (не вставлять в текст). Они должны быть пронумерованы в соответствии с порядком ссылок на них в тексте статьи. Для всех видов иллюстраций дается общая нумерация. Фрагменты (части 1, 2, а, б) одного рисунка должны быть обязательно скомпонованы с учетом их последующего уменьшения в сборнике. Нескомпонованные части рисунка будут

считаться самостоятельными рисунками при подсчете общего количества иллюстраций к статье. Необходимо избегать чрезмерного уменьшения отдельных изображений, учитывая, что в печатном виде размер иллюстраций составляет 13 х 19 см.

В подрисуночной подписи должны быть кратко расшифрованы все условные обозначения на иллюстрации. В графический файл подрисуночные подписи и расшифровки условных обозначений не вставляются. Необходимо тщательно следить за точным соответствием обозначений и нумерации в тексте, подрисуночных подписях и на рисунках.

Все черно-белые иллюстрации должны быть сканированы в режиме «градации серого», в масштабе 1:1, при этом фотографии – с разрешением не ниже 300 dpi, а штриховые рисунки – не ниже 600 dpi.

Возможна публикация цветных иллюстраций, если цвет несет обязательную смысловую нагрузку.

8. Таблицы (цифровые и текстовые) представляются в отдельных файлах (не вставлять в текст). Они должны иметь тематический заголовок и номер в соответствии с порядком ссылок на них в тексте. Текст заголовка в таблицах пишется кратко, все слова даются без сокращений.

9. Текстовые примечания даются внизу на соответствующей странице под цифрой; нумерация сквозная: 1, 2…

10. Список литературы дается в алфавитном порядке и состоит из двух частей. Первая часть – издания на кириллице, вторая – на латинице. При ссылке на книгу следует указывать количество страниц; при ссылке на статью или раздел в монографии – диапазон страниц данной публикации в издании. Необходимо указывать ответственного редактора книги, а после места издания – издательство. Труды одного автора располагаются в хронологическом порядке. При ссылке на разные произведения одного автора, вышедшие в одном году, в библиографическом списке и в тексте статьи к году добавляются литеры в порядке алфавита.

Например:

Алексеев В.П., Дебец Г.Ф. Краниометрия. 1960. С. 128.

Алексеев В.П. Остеометрия. Москва, 1960, С. 250.

Васильев С.В. Тригонометрия мозговой коробки ископаемых гоминид. В кн. Новые методы - новые подходы в современной антропологии, М., 1997, С. 68-81.

Васильев С.В. Дифференциация плейстоценовых гоминид. М. 1999. С. 152.

Галеев Р.М., Васильев С.В. Методические аспекты угловой морфометрии черепов на примере кхмеров Камбоджи. // Известия Иркутского государственного университета, Серия «Геоархеология.Этнология.Антропология», т.16, 2016, С. 139-156.

Хрисанфова Е.Н. Проблема неравномерности в эволюции Hominoidea. // Вопросы антропологии. 1985. Вып. 75. С. 67-84.

Bilsborough A. Patterns of evolution in Middle Pleistocene homonids. // Journal of Human Evolution. 1976. Vol.5. №5. Pp. 423-439.

В тексте в круглых скобках указываются фамилия автора (на языке издания) или сокращенное название (если издание автора не имеет), год издания, ссылка на страницу, рисунок, таблицу (Седов, 1979. С. 50). Ссылки на источники — оригинальные работы древних авторов, архивные материалы (кроме полевых отчетов), музейные коллекции — приводятся в скобках в тексте (Hrd. IV, 119) и в список литературы не включаются.

11. К статье прилагается список ключевых слов (до 10) и русский текст резюме (краткое содержание статьи со ссылкой на рисунки, иллюстрирующие основные ее положения, объемом не более 0,5 страницы). Текст резюме должен быть структурирован следующим образом: постановка проблемы, цель и задача статьи, применяемые методы, результаты, выводы. Для облегчения перевода резюме на английский язык необходимо:

а) при употреблении названий периодов, типов, культур, произведенных от географических названий, дать последние в именительном падеже единственного числа (например: кушнаренковский тип от Кушнаренково)

б) наиболее специфические термины давать или в переводе, или с пояснением. Помимо русского текста резюме, автор может приложить и свой вариант английского текста резюме (Abstract) и ключевых слов (Key words).

12. К статье прилагаются сведения об авторе (авторах) с указанием фамилии, имени и отчества, полного почтового адреса и полного названия учреждения — места работы, телефонов, адреса электронной почты и даты отправления.

13. Статьи, отправленные авторам для доработки, должны быть возвращены с доработки не позднее, чем через 4 месяца. Статьи, полученные позже указанного срока, будут рассматриваться как вновь поступившие.

Статьи, оформленные без соблюдения указанных правил, к рассмотрению не принимаются.

Электронный адрес редакции: *redaktsia.rjfa@yandex.ru*